ΠΑΡΟΥΣΙΑΣΗ ΠΕΡΙΣΤΑΤΙΚΟΥ

Δημήτριος Παπαδόπουλος, Αλεξάνδρα Νάκου, Βασιλική Φιλαδιτάκη

Β' Πνευμονολογικό τμήμα, ΓΝΑ Σισμανόγλειο

ΑΙΤΙΑ ΕΙΣΟΔΟΥ

- ♂, 38 ετών, Ινδικής καταγωγής, διαμονή στην Ελλάδα από 13ετίας
- Από διμήνου διαλείπον (απογευματινό), χαμηλού βαθμού (έως 38.5^{o}C) εμπύρετο, νυχτερινοί ιδρώτες, ξηρός βήχας, ήπια δύσπνοια κοπώσεως (mMRC grade 1), ανορεξία, κακουχία και απώλεια βάρους
- Συνεχές αίσθημα παλμών με ρυθμικούς χαρακτήρες και επιδείνωση στην κόπωση, χωρίς συνοδό θωρακικό άλγος ή ζάλη
- Δεν έλαβε φάρμακα (εκτός από αντιπυρετικά), ούτε αναζήτησε ιατρική φροντίδα

ΙΣΤΟΡΙΚΟ-ΦΥΣΙΚΗ ΕΞΕΤΑΣΗ

- Μη καπνιστής, παλαιά κατάχρηση αλκοόλ, 2 νοσηλείες για οξεία παγκρεατίτιδα σε έδαφος υπερτριγλυκεριδιαμίας, σακχαρώδης διαβήτης τύπου 2 (άνευ αγωγής ή παρακολούθησης)
- θ 38°C, HR 130/min, BP 130/80mmHg, RR 16/min, satO_2 98% (RA)
- Μείωση ΑΨ βάσεων άμφω με επικρουστική αμβλύτητα και ήχος τριβής δεξιά
- S1, S2 ευκρινείς, ρυθμικοί, χωρίς φύσημα
- Χωρίς σημεία λεμφαδενοπάθειας, πληκτροδακτυλίας, ορθόπνοιας, διάτασης σφαγίτιδων ή περιφερικού οιδήματος

ΔΙΑΓΝΩΣΤΙΚΗ ΔΙΕΡΕΥΝΗΣΗ

- WBC 5000/μL, Hb 13,3 g/dL, Ht 40,2%, PLT 308000/μL, Glu 198 mg/dL, BUN 8 mg/dL, Cre 0,7 mg/dL, Na 130 mmol/L, K 4 mmol/L, AST 32 U/L, ALT 53 U/L, γ-GT 77 U/L, LDH 231 U/L, Alb 3.2 g/dL, CRP 92.6 mg/L
- HbA1c 8.3%, TSH 1,52 μIU/mL, Trop I 0 ng/mL
- α/α θώρακος: υπεζωκοτική συλλογή άμφω, ΗΚΓ: φλεβοκομβική ταχυκαρδία
- Δερμοαντίδραση Mantoux 20mm
- Διαγνωστική παρακέντηση: λεμφοκυτταρικό (98%) εξίδρωμα με υψηλή ADA (88.7 U/L), αρνητική κ/α και κυτταρολογική εξέταση
- CT θώρακος: σπήλαιο ΑΑΛ με συνοδές “tree in bud” αλλοιώσεις
- Χρώση για οξεάντοχα σε πτύελα, BAL και γαστρικό υγρό: αρνητική

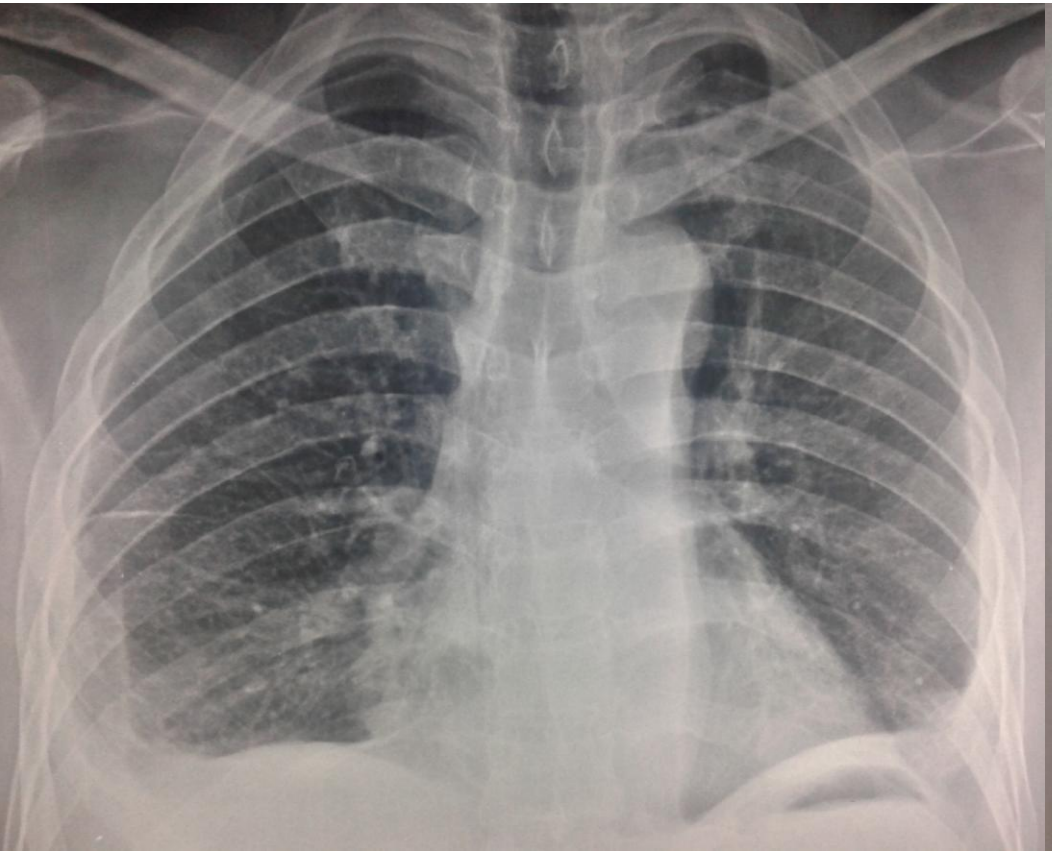

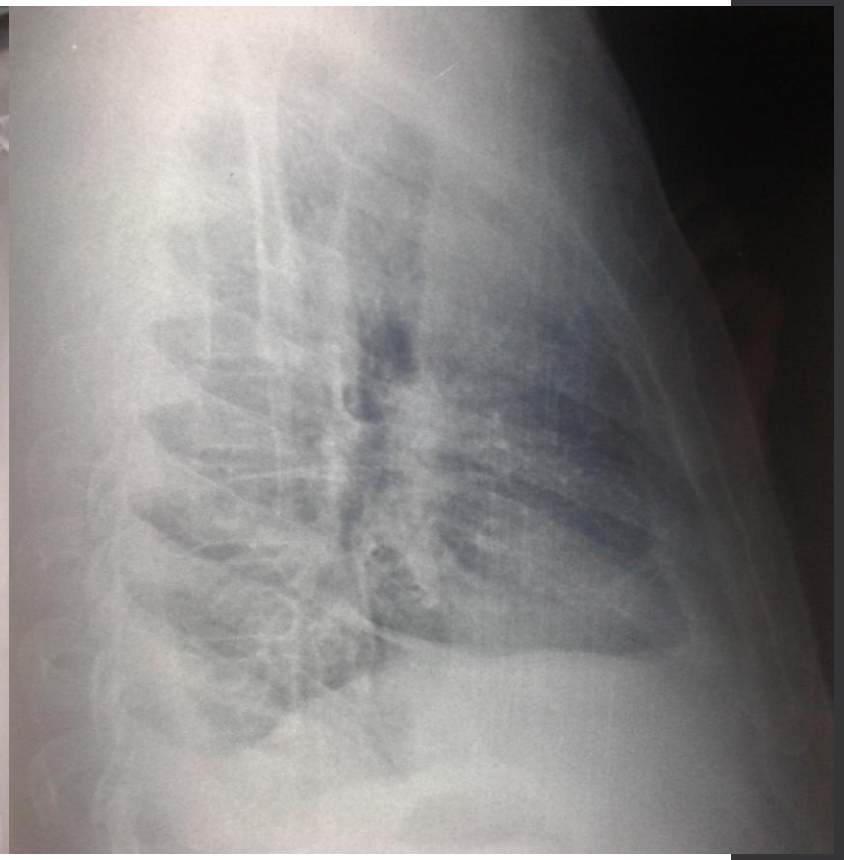

Οπισθοπρόσθια και πλάγια ακτινογραφία θώρακος

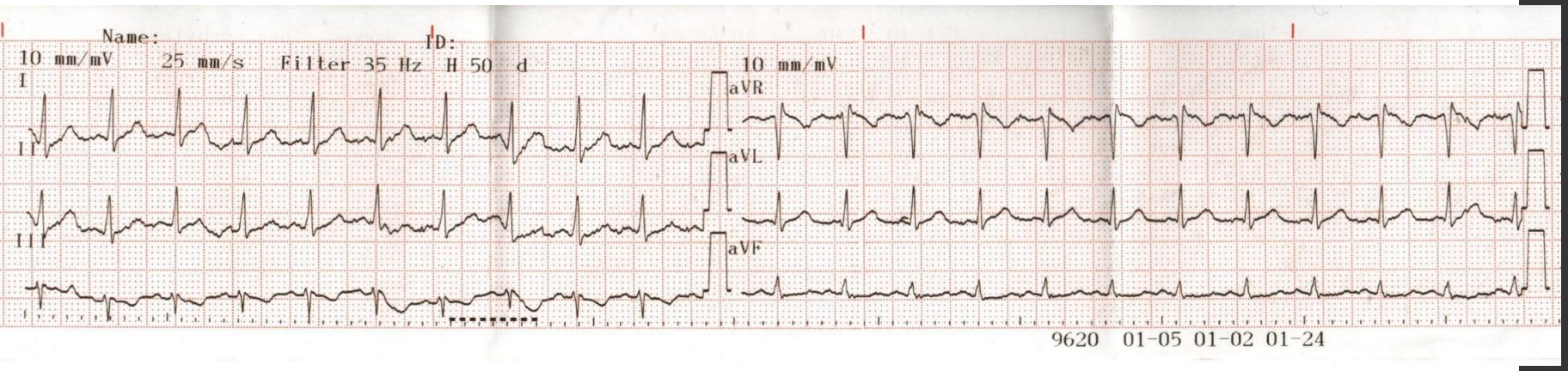

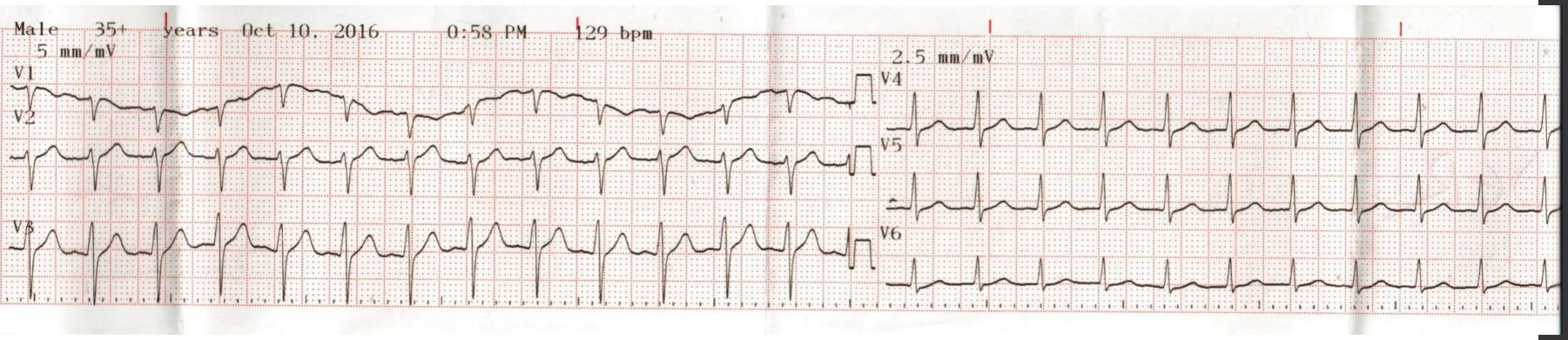

Ηλεκτροκαρδιογράφημα

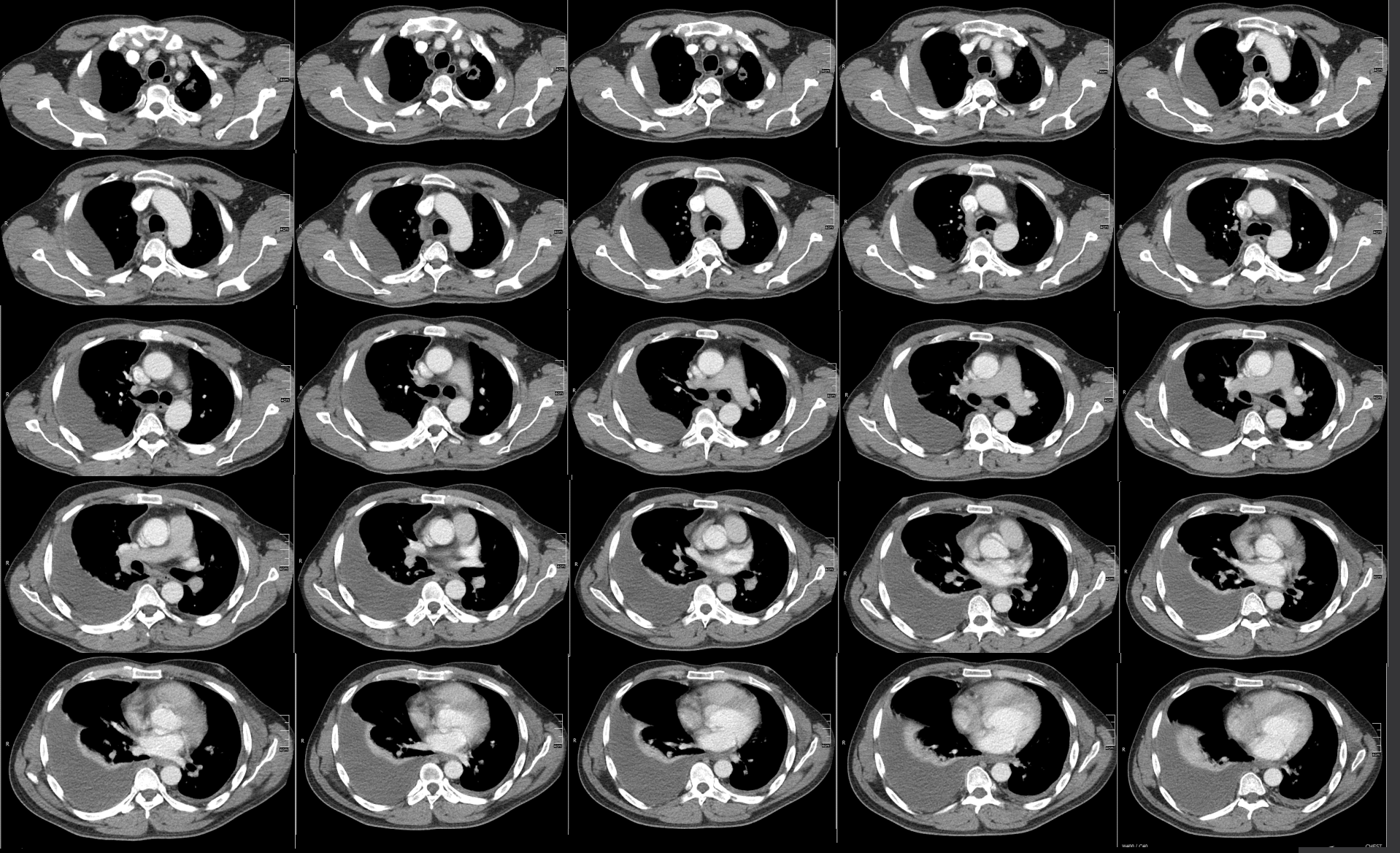

Αξονική τομογραφία θώρακος

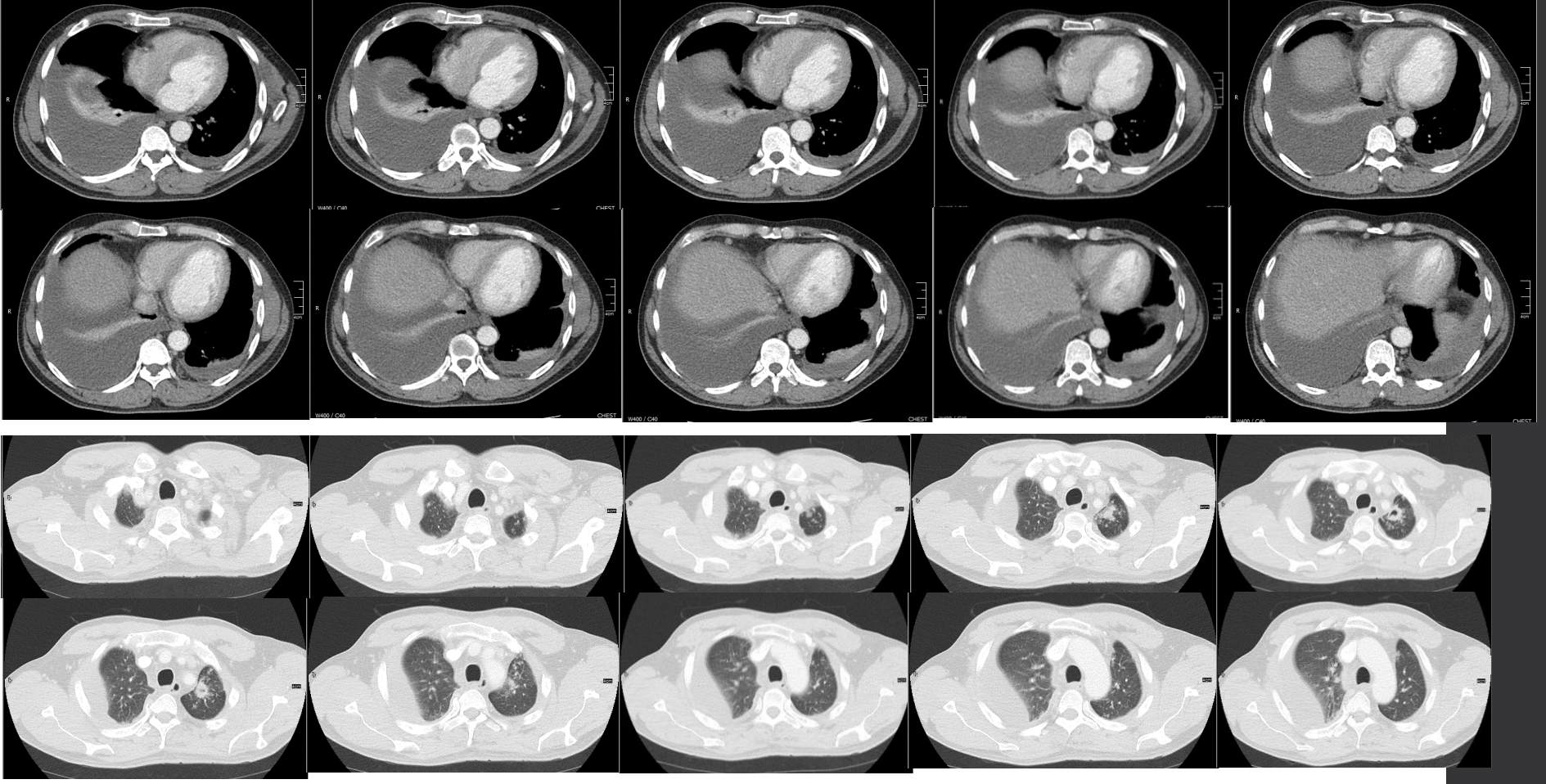

Αξονική τομογραφία θώρακος

ΔΙΑΓΝΩΣΤΙΚΗ ΔΙΕΡΕΥΝΗΣΗ

- Κατά τη νοσηλεία επεισόδιο αιφνίδιας έναρξης παροξυσμικής υπερκοιλιακής ταχυκαρδίας που ανατάσσεται με αδενοσίνη
- Υπερηχοκαρδιογράφημα: αύξηση διαστάσεων LV με διάχυτη υποκινησία και σοβαρή έκπτωση συσταλτικότητας (ΚΕ 30%)
- Holter ρυθμού 24ώρου: χωρίς ευρήματα κοιλιακών αρρυθμιών
- MRI καρδιάς: διάταση LV με παρουσία γραμμοειδών και στικτών περιοχών υψηλού σήματος στις T2 εικόνες στο υποεπικάρδιο και μεσοκάρδιο του μεσοκοιλιακού διαφράγματος, του κατωτέρου και πλαγίου τοιχώματος, εμφανίζοντας καθυστερημένη ενίσχυση μετά έγχυση γαδολινίου
- Ορολογικός έλεγχος για HIV, ερπητοϊούς και εντεροϊούς: αρνητικός

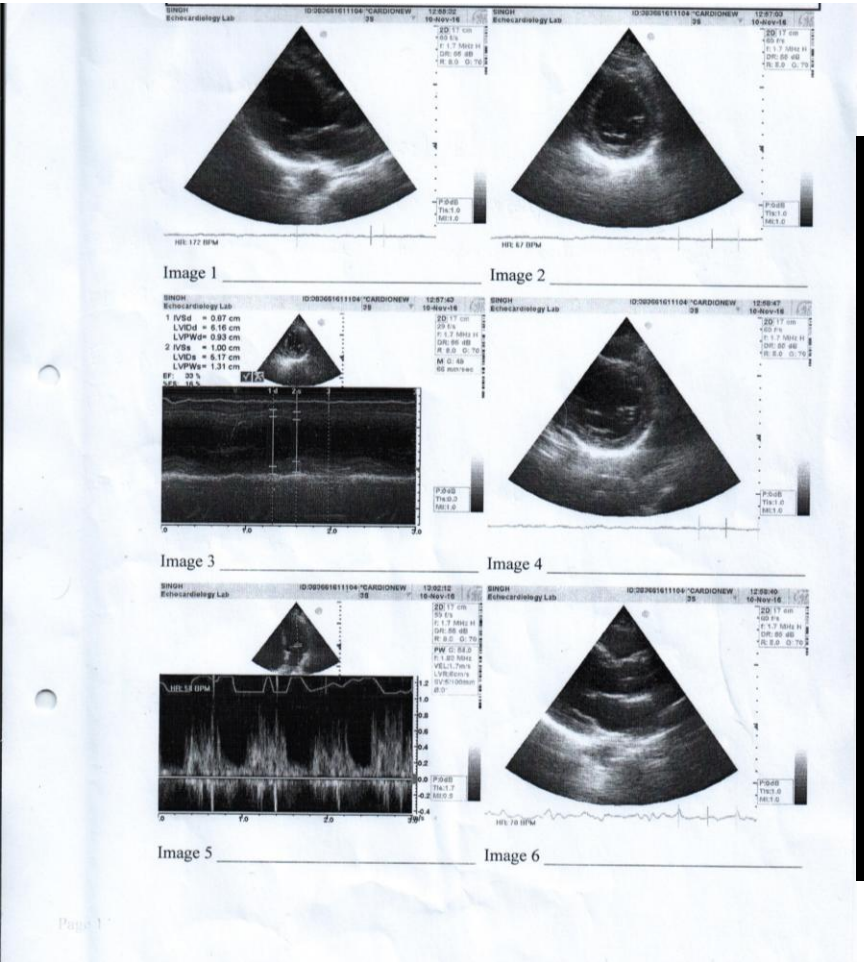

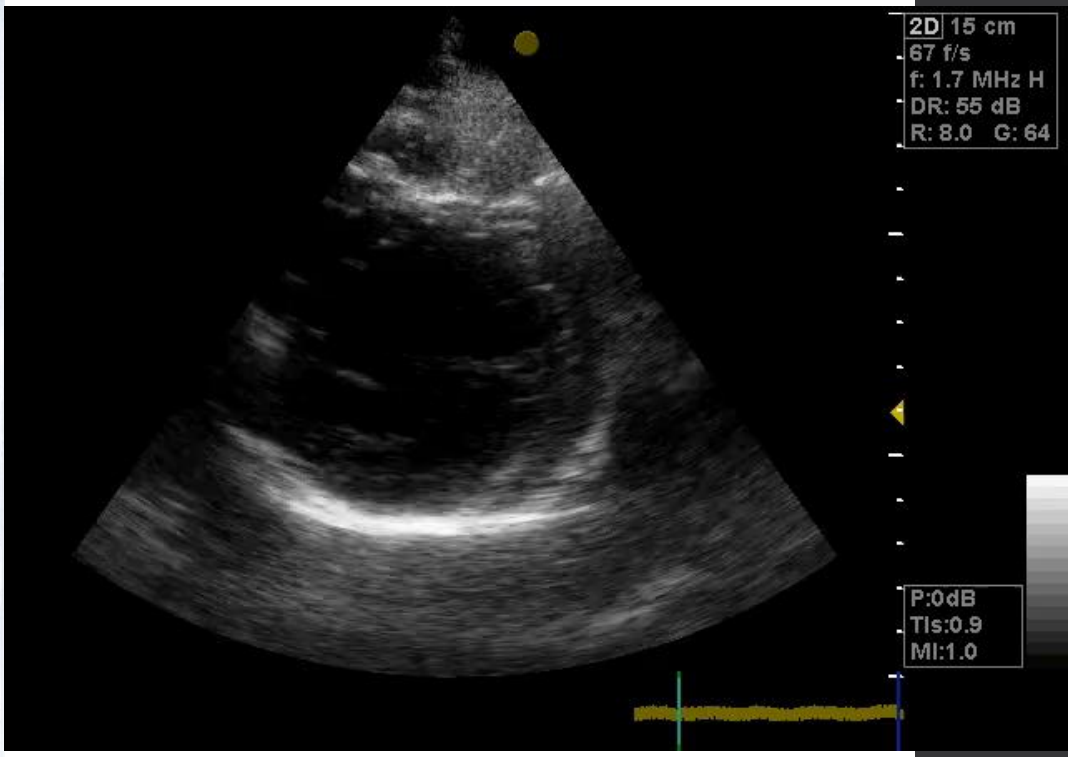

Υπερηχοκαρδιογράφημα

PHILIPS

ΣΙΣΜΑΝΟΓΛΕΙΟ ΓΝΑ
Σισμανογλείου 1
Μαρούσι
2132058133

PATIENT DEMOGRAPHICS

Last Name	SINGH	Physician	
First Name	BALNIDER	Scanned By	
Middle Initial		Reading Physician	
ID Nu		Test Date	19/10/2016
Date Of Birth		Analysis Date	20/10/2016
Sex	M	Hookup Time	11:12 AM
Source		Recording Time	22 hr 5 min
Billing Code		Analysis Time	22 hr 5 min
Recorder Format	Philips Recorder	User Field #1	
Reason for Test		User Field #2	
Medications			

Heart Rate Data

Total Beats	: 142266
Min HR	: 85 BPM at 4:28:16 πμ
Avg HR	: 108 BPM
Max HR	: 135 BPM at 8:29:39 μμ

Heart Rate Variability

ASDNN 5 :	14.9 msec	SDNN	: 84.8 msec
SDANN 5 :	69.4 msec	RMSSD	: 16.3 msec

QT Analysis

QT Min	: 265 msec	QTc Min	: 415 msec
QT Avg	: 338 msec	QTc Avg	: 449 msec
QT Max	: 375 msec	QTc Max	: 534 msec

QTc > 450 msec : 42%

ST Episode Analysis

		Ch1	Ch2	Ch3
Min ST Level	:	0.0	0.9	0.9
Max ST Level	:	2.1	3.7	5.7
ST Episodes	:	1	0	1

Atrial Fibrillation

AFib Beats	: 0 (0.0%)		
Duration	: 0.0 min	Events	: 0

Ventricular Ectopy

Total VE Beats	: 0 (0.0%)
Vent Runs	: 0
Beats	: 0
Longest	: 0
Fastest	: 0 BPM
Triplets	: 0 Events
Couplets	: 0 Events
R on T	: 0
Bi/Trigeminy	: 0/0 Beats
Max VE/Minute	: 0 Beats
Max VE/Hour	: 0 Beats
Mean VE/Hour	: 0.0
VE/1000	: 0.0

Supraventricular Ectopy

Total SVE Beats	: 12482 (8.8%)
SVT Runs	: 1
Beats	: 12345
Longest	: 12345 Beats at 7:23:55 μμ
Fastest	: 188 BPM
Atrial Pairs	: 0 Events
Longest R-R	: 1.5 sec at 4:28:14 πμ
Max SVE/Minute	: 188Beats at 7:30:00 μμ
Max SVE/Hour	: 9041 Beats at 7:12:00 μμ
Mean SVE/Hour	: 565.2
SVE/1000	: 87.7

INTERPRETATION

Βασικός ρυθμός: φλεβοκομβικός. Διακύμανση της καρδιακής συχνότητας απο 85/1' εώς 135/1'. Μέση συχνότητα καταγραφής: 106/1'. Διάρκεια καταγραφής: 22hrs 05min.

Καταγράφεται επεισόδια ταχυκαρδίας με στενα QRS, αιφνίδιας έναρξης και τερματισμού, μεγίστης συχνότητας 188 bpm και διάρκειας 65 min.

Δεν καταγράφονται μονήρεις μονόμορφες κοιλιακές έκτακτες συστολές, ζεύγη και συστολές σε ριπές κοιλιακής ταχυκαρδίας.

Δεν καταγράφονται παύλες >2000 msec. Καταγραφεται βραχύ επεισόδιο βραδυκαρδίας.(συνημμένη καταγραφή).

Δεν παρατηρούνται διαταραχές επαναπόλωσης στην παρούσα καταγραφή.

Signed : Date : 20/10/16

Serial # : 15169

SELECTED STRIPS

11:14:20 πμ 104 BPM PAC — Strip 1 of 4

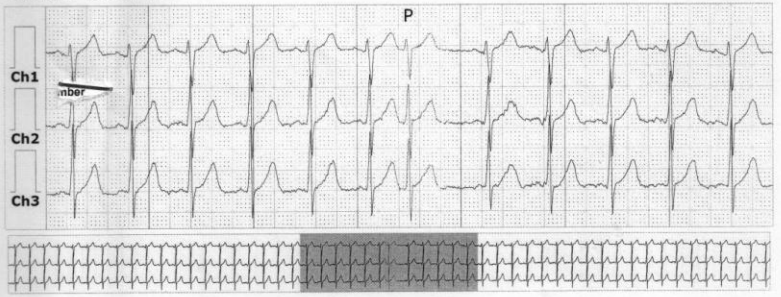

7:23:56 μμ 203 BPM Atrial Run — Strip 2 of 4

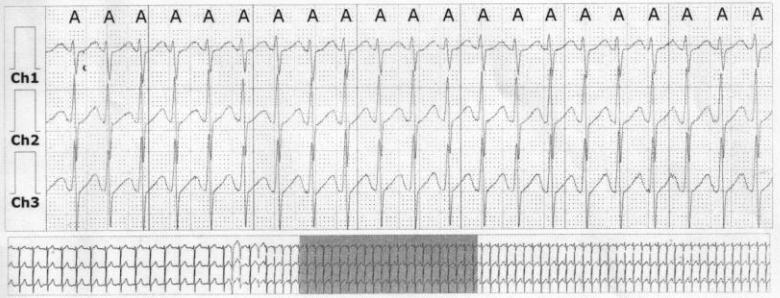

8:29:36 μμ 135 BPM Max HR — Strip 3 of 4

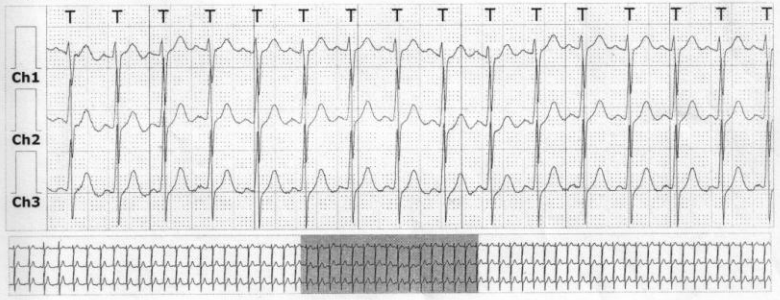

Serial # : 15169

Holter ρυθμού 24ώρου

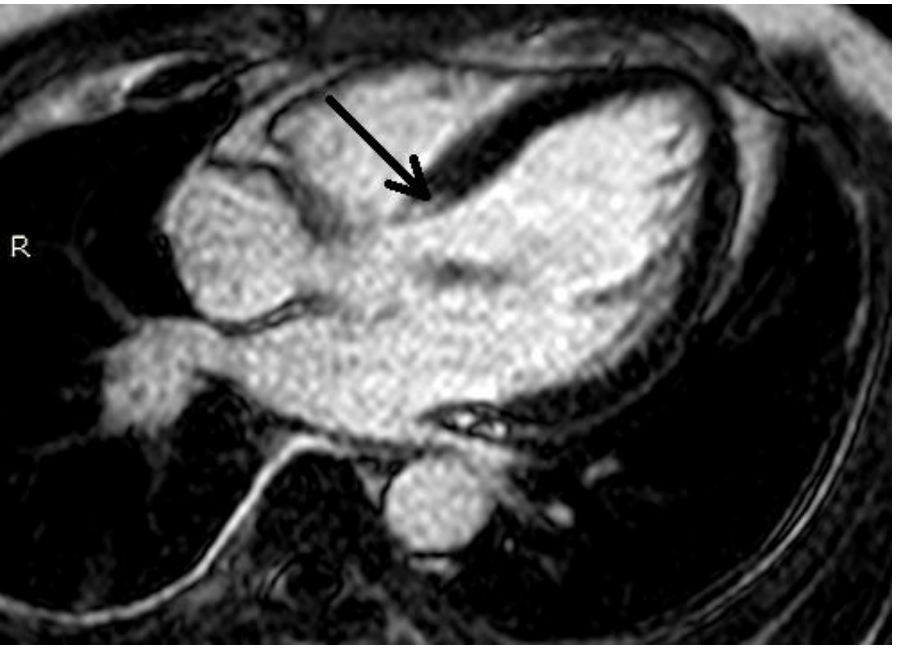

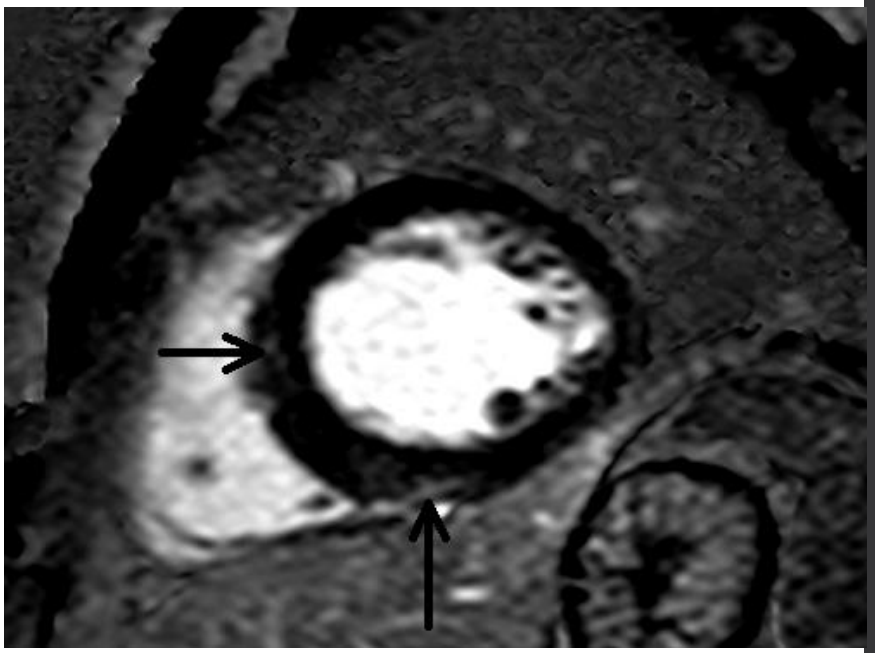

Μαγνητική τομογραφία καρδιάς

ΔΙΑΓΝΩΣΗ

Διατατική μυοκαρδιοπάθεια ως αποτέλεσμα φυματιώδους μυοκαρδιακής προσβολής

- Επίπτωση: 0,3% σε νεκροψίες
- Παθογένεση: διασπορά αιματογενής, λεμφική μέσω διηθημένων μεσοθωρακικών λεμφαδένων και απευθείας από το γειτονικό περικάρδιο ή πνευμονική κοιλοτική βλάβη
- Παρουσίαση: ασυμπτωματική, κολπικές και κοιλιακές αρρυθμίες, διατατική μυοκαρδιοπάθεια, συμφορητική καρδιακή ανεπάρκεια, αιφνίδιος καρδιακός θάνατος
- Κριτήρια μυοκαρδίτιδας MRI (τουλάχιστον 2):
  - περιφερειακή ή ολική αύξηση της έντασης του σήματος του μυοκαρδίου στη T2 ακολουθία
  - αυξημένη ολική αναλογία ενίσχυσης του μυοκαρδίου προς τους σκελετικούς μυς πρώιμα μετά από χορήγηση γαδολινίου στη T1 ακολουθία
  - παρουσία τουλάχιστον μιας εστιακής αλλοίωσης που εμφανίζει καθυστερημένη ενίσχυση μετά από χορήγηση γαδολινίου στη T1 ακολουθία

ΔΙΑΓΝΩΣΗ

- Ρόλος PET/CT: Κατάδειξη ενεργού μυοκαρδιακής φλεγμονής (απαιτεί καταστολή της φυσιολογικής πρόσληψης γλυκόζης από το μυοκάρδιο)
- Ενδομυοκαρδιακή βιοψία
  - επεμβατική τεχνική (6% επιπλοκές) με χαμηλή διαγνωστική απόδοση (ευαισθησία <35%) λόγω δειγματοληπτικών σφαλμάτων
  - ανεύρεση κοκκιωματώδους φλεγμονής με 3 διακριτούς τύπους προσβολής (οζώδης με κεντρική νέκρωση, κεγχροειδής, διάχυτα διηθητική με λεμφοκύτταρα και γιγαντοκύτταρα)
  - καλλιέργεια για μυκοβακτηρίδιο όχι πάντα θετική
- Διάγνωση: ευρήματα μυοκαρδίτιδας σε MRI ή PET/CT + θετική βιοψία ή καλλιέργεια από προσβάσιμες προσβεβλημένες εστίες (πνεύμονες, λεμφαδένες)
- Θεραπεία: Η πρώιμη χορήγηση αντιφυματικής αγωγής προλαμβάνει σοβαρές καρδιακές επιπλοκές και συνιστάται για τουλάχιστον 9 μήνες

ΚΛΙΝΙΚΗ ΠΟΡΕΙΑ

- Ο ασθενής έλαβε πλήρη αντιφυματική αγωγή (ισονιαζίδη, ριφαμπικίνη, πυραζιναμίδη, εθαμβουτόλη) και αγωγή για καρδιακή ανεπάρκεια (ραμιπρίλη, καρβεδιλόλη, φουροσεμίδη, σπιρονολακτόνη) με αποτέλεσμα ύφεση εμπυρέτου και ταχυσφυγμίας και συνολική κλινική βελτίωση
- Σε 2 μήνες η α/α θώρακος είχε σαφή βελτίωση με ευρήματα υπολειπόμενης υπεζωκοτικής πάχυνσης, η καλλιέργεια πτυέλων και πλευριτικού υγρού απομόνωσε πλήρως ευαίσθητο μυκοβακτηρίδιο φυματίωσης και η θεραπεία συνεχίσθηκε με ισονιαζίδη και ριφαμπικίνη
- Λόγω εμμενόντων υπερηχοκαρδιογραφικών ευρημάτων προστέθηκε μεθυλπρεδνιζολόνη σταδιακά μειούμενη εντός διαστήματος 2 μηνών

ΚΛΙΝΙΚΗ ΠΟΡΕΙΑ
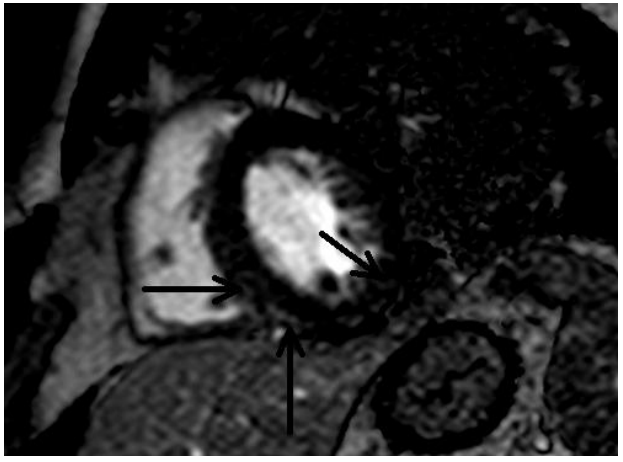
- Τέθηκε σε υπερηχοκαρδιογραφική παρακολούθηση με σταδιακή αποκατάσταση των διαστάσεων και της συσταλτικότητας της LV και διακοπή αντιαρρυθμικής θεραπείας σε 6 μήνες
- Ολοκλήρωσε 9 μήνες αντιφυματική αγωγή χωρίς επιπλοκές
- Η επαναληπτική μαγνητική τομογραφία καρδιάς επιβεβαίωσε την ομαλοποίηση των διαστάσεων της LV αλλά ανέδειξε σημεία εμμένουσας ίνωσης