Υπεζωκοτική Λοίμωξη Αντιμετώπιση χειρουργική

Τόμος Περικλής
Αν. Καθηγητής ΕΚΠΑ, Διευθυντής
Θωρακοχειρουργική Κλινική
ΠΓΝ «ΑΤΤΙΚΟΝ»
Εθνικό και Καποδιστριακό Πανεπιστήμιο Αθηνών

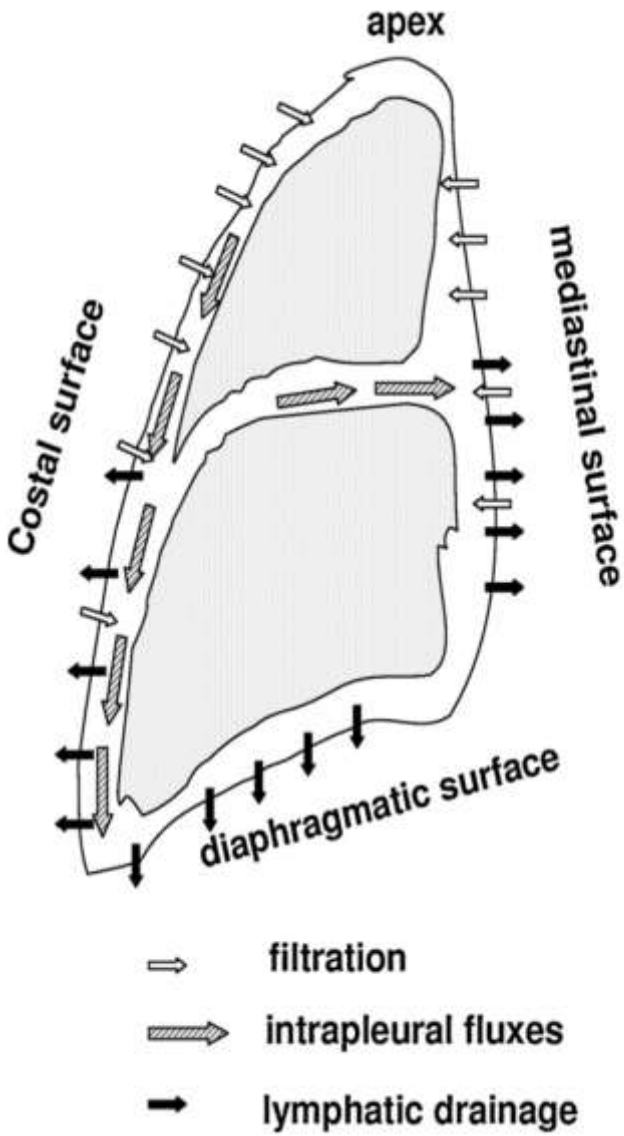

- Υπεζωκοτική λοίμωξη
  - Συχνή κλινική οντότητα
  - 20% απαιτεί χειρουργική αντιμετώπιση
- Πρώιμη αντιμετώπιση
  - Μείωση θνητότητας
  - Μείωση κόστους νοσηλείας

Brunelli et al. Eur J Cardiothorac Surg. 2011; 40:291-7.

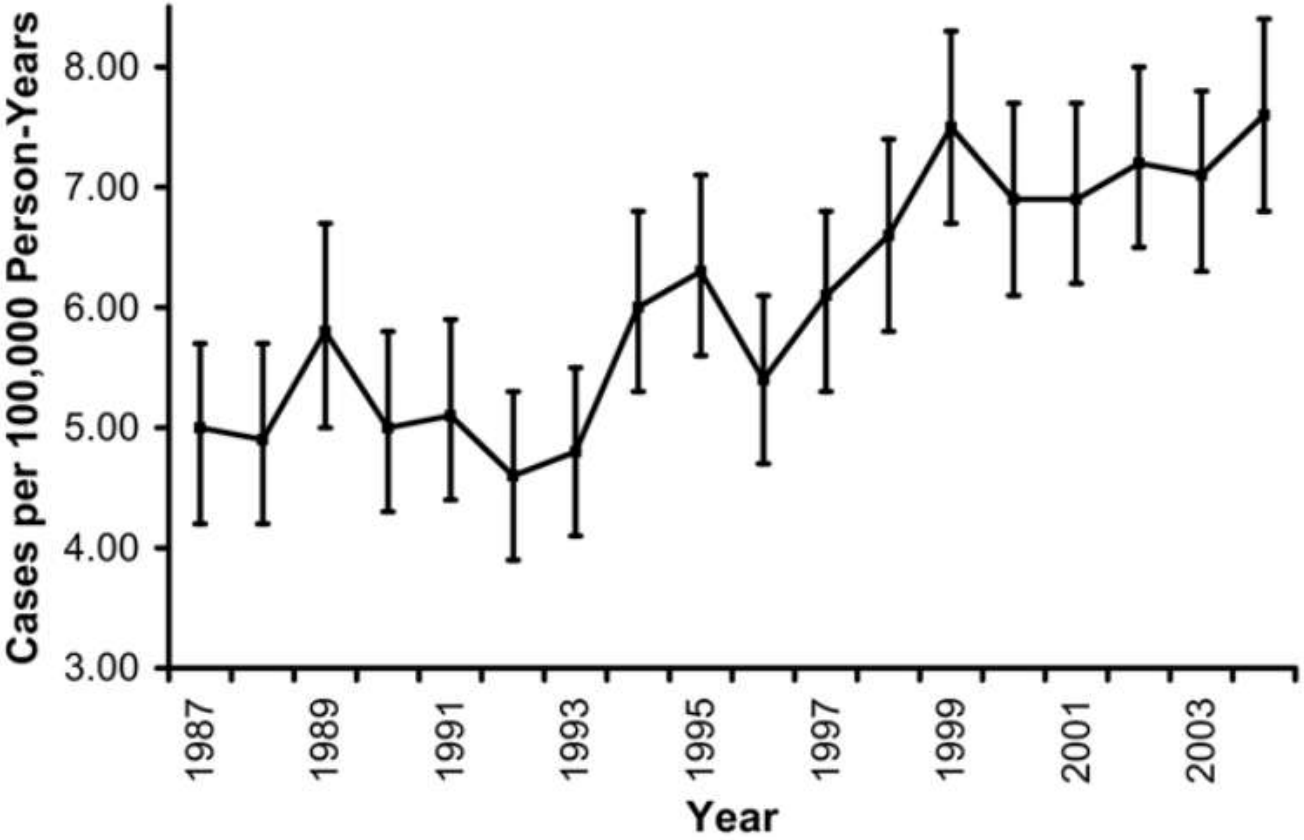

Farjah et al. J Thorac Cardiovasc Surg. 2007;133: 346-51.

Management of pleural space infections: A population-based analysis

Farhood Farjah, MD,[a] Rebecca Gaston Symons, MPH,[a] Bahirathan Krishnadasan, MD,[b] Douglas E. Wood, MD,[c] and David R. Flum, MD, MPH[d]

- Αναδρομική μελέτη (4.424 ασθενείς)
- 51,6% αντιμετωπίστηκε χειρουργικά (thoracotomy with decortication)
- Οι ασθενείς που αντιμετωπίστηκαν χειρουργικά είχαν μικρότερο κίνδυνο θανάτου κατά 58%

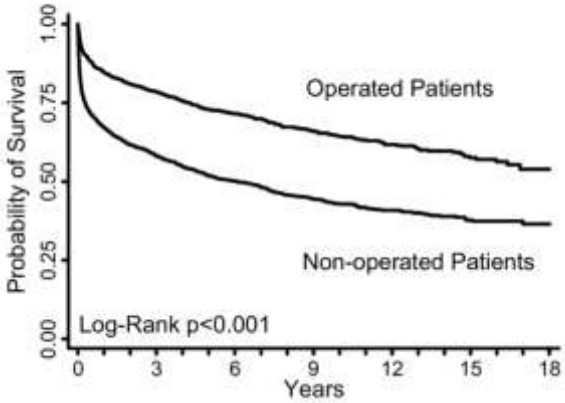

Farjah et al. J Thorac Cardiovasc Surg. 2007;133: 346-51.

Choice of First Intervention is Related to Outcomes in the Management of Empyema

Curtis J. Wozniak, MD, Douglas E. Paull, MD, Jazbieh E. Moezzi, MD,
Rosalyn P. Scott, MD, Mark P. Anstadt, MD, Virginia V. York, MS, and Alex G. Little, MD

Department of Surgery, Boonshoft School of Medicine, Wright State University, and Veterans Administration Medical Center, Dayton, Ohio

- Η έγκαιρη αρχική θεραπευτική παρέμβαση στην αντιμετώπιση του εμπυήματος είναι κριτικής σημασίας, είτε αφορά απλή παροχέτευση ή χειρουργική αντιμετώπιση (VATS, θωρακοτομή).

- Στο προχωρημένο εμπύημα η έγκαιρη και άμεση χειρουργική αντιμετώπιση με VATS ή θωρακοτομή συσχετίζεται με καλύτερα θεραπευτικά αποτελέσματα.

Wozniak CJ et al. Ann Thorac Surg. 2009; 87:1525-30; discussion 1530-1.

Τεχνικές

- Θεραπευτική παρακέντηση
- Θωρακικός σωλήνας (ΘΣ)
- Ενδοϋπεζωκοτικά ινοδωλυτικά (ΕΙ) μέσω θωρακικού σωλήνα
- VATS
- Θωρακοτομή - αποφλοίωση

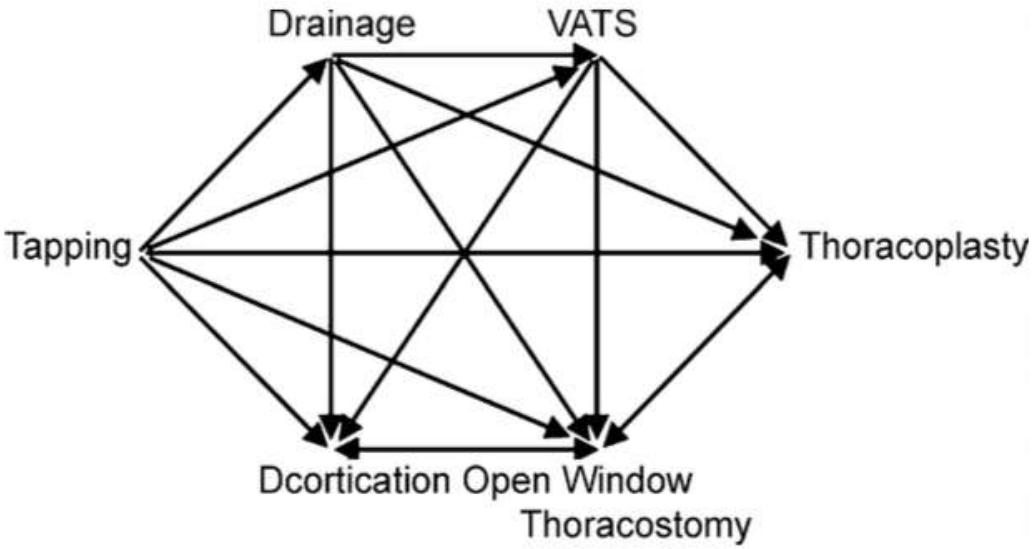

Molnar TF, Benko¨I: Management of primary empyema thoracis. 4th European Conference on General Thoracic Surgery, Cordoba, Spain, 1996, Abstract Book 059

Βασικές αρχές εμπυήματος

- Η ανάπτυξη του ταξινομείται σε 3 στάδια:
- Στάδιο 1- εξιδρωματική φάση
  - Ελεύθερο στείρο υγρό, εξίδρωμα, πλούσιο σε φλεγμονώδεις κυτταροκίνες
- Στάδιο 2- Ινοπυώδης φάση
  - Παρουσία μικροβίων στο υγρό, παραγωγή ινικής, διαφραγμάτια
- Στάδιο 3- Χρόνια οργανωτική φάση
  - Εκτεταμένες εγκυστώσεις, πάχυνση υπεζωκότα, αδυναμία έκπτυξης πνεύμονα

Molnar TF. Current surgical treatment of thoracic empyema in adults. Eur J Cardiothorac Surg. 2007; 32: 422-30.

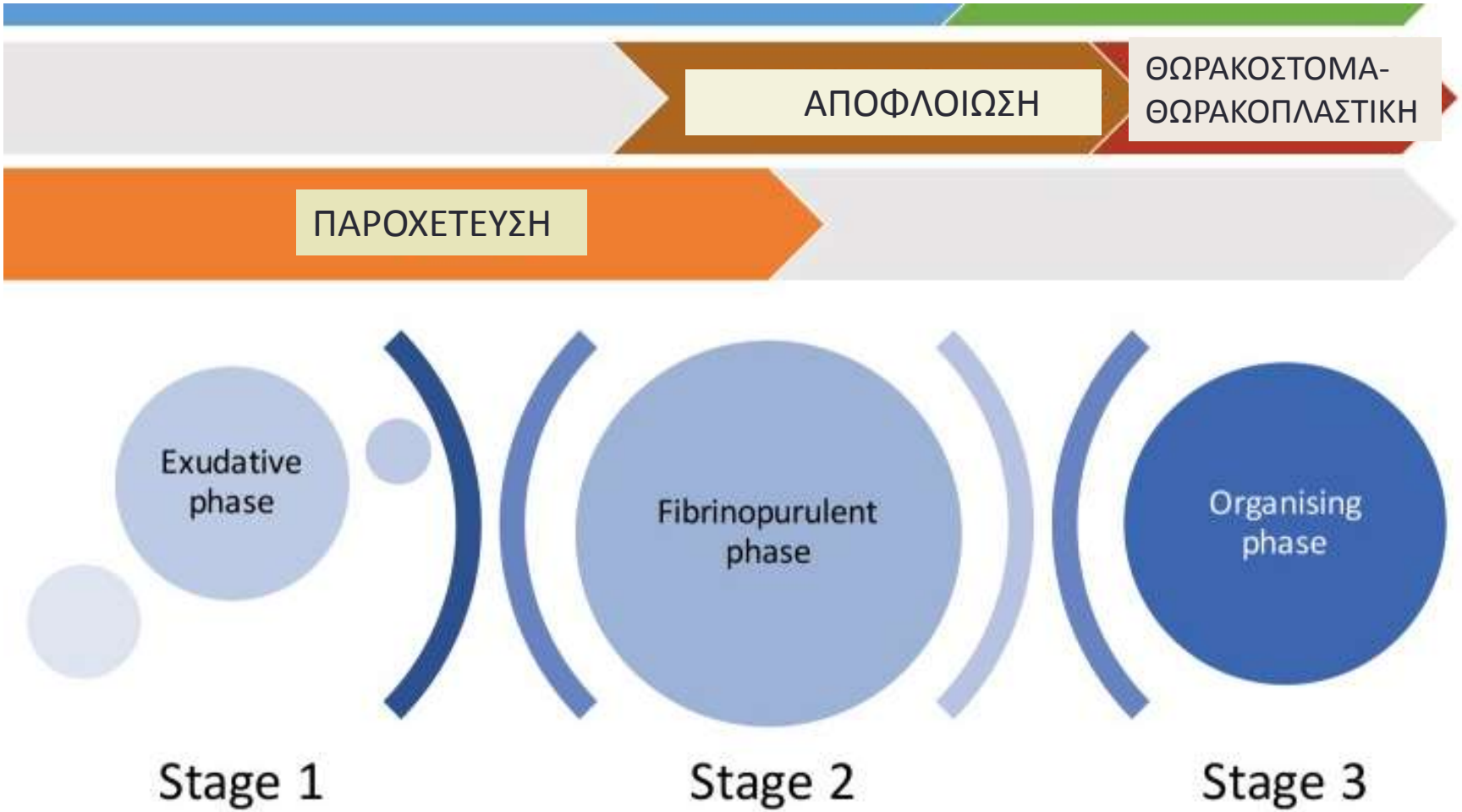

Thomas F. Molnar. Current surgical treatment of thoracic empyema in adults. Review. European Journal of Cardio-thoracic Surgery 32 (2007) 422—430

Ταξινόμηση εμπυήματος

Πρωτοπαθές παραπνευμονικό εμπύημα
Δευτεροπαθές-μετά από πνευμονική εκτομή •Χωρίς βρογχοπλευρικό συρίγγιο •Με μικρό/ μέτριο/ σημαντικό βρογχοπλευρικό συρίγγιο
Δευτεροπαθές μετά από τραύμα

Thomas F. Molnar. Current surgical treatment of thoracic empyema in adults. Review. European Journal of Cardio-thoracic Surgery 32 (2007) 422—430

Στόχοι χειρουργικής προσέγγισης

- Παροχέτευση πύου-Ubi pus, ibi evacua
- Αφαίρεση διαφραγματίων και ινικής
- Εξάλειψη της κοιλότητας που ενδέχεται να απομένει
- Έλεγχος της λοίμωξης- αποστείρωση του υπεζωκοτικού χώρου
- Έκπτυξη πνεύμονα

Σε κάθε βήμα στην αντιμετώπιση του εμπυήματος, απαραίτητο υποστηρικτικό ρόλο κατέχουν η επαρκής φυσικοθεραπεία και η θρέψη

Molnar TF. Current surgical treatment of thoracic empyema in adults. Eur J Cardiothorac Surg. 2007; 32: 422-30.

Στάδιο 1 εμπυήματος (εξιδρωματική φάση)

- Τοποθέτηση θωρακικού σωλήνα, παροχέτευση και αντιμικροβιακή αγωγή
- Επί αποτυχίας
  - αδυναμία έκπτυξης πνεύμονα
  - παραμονή υπεζωκοτικής συλλογής
  - παραμονή συμπτωμάτων

Ένδειξη χειρουργικής επέμβασης

Molnar TF. Current surgical treatment of thoracic empyema in adults. Eur J Cardiothorac Surg. 2007; 32: 422-30.

Στάδιο 1 εμπυήματος (εξιδρωματική φάση)

- **Η τοποθέτηση θωρακικού σωλήνα και η παροχέτευση αποτελεί τη πρώτη γραμμής παρέμβαση**

- **Ποσοστό επιτυχίας: 67-74%**

Molnar TF. Current surgical treatment of thoracic empyema in adults. Eur J Cardiothorac Surg. 2007; 32: 422-30.

Στάδιο 2 και 3 εμπυήματος

- Περισσότερα δεδομένα
- Όφελος της χειρουργικής αντιμετώπισης με αποφλοίωση ή χειρουργική απομάκρυνση της ινικής σε σύγκριση με την απλή τοποθέτηση θωρακοσωλήνα
  - Θεραπευτική επιτυχία
  - Βραχύτερη νοσηλεία

Molnar TF. Current surgical treatment of thoracic empyema in adults. Eur J Cardiothorac Surg. 2007; 32: 422-30.

Στάδιο 2 (Ινοπυώδης φάση)

- Σημαντικό θεραπευτικό ρόλο η VATS (debridement/ evacuation)
- Ποσοστά επιτυχίας: 68-93%
- Όσο πιο προχωρημένη φάση εμπυήματος (Στάδιο 3) υψηλότερα ποσοστά αποτυχίας και μετατροπής σε ανοικτή (decortication, open window thoracostomy and thoracoplasty)

Molnar TF. Current surgical treatment of thoracic empyema in adults. Eur J Cardiothorac Surg. 2007; 32: 422-30.
Kim et al. Video-assisted thoracoscopic decortication for management of postpneumonic pleural empyema. Am J Surg. 2004;188:321-4.

VATS

- Ποσοστά μετατροπής σε ανοικτή: 5—8%

- Ασθενείς με ιστορικό συμπτωμάτων <4 εβδομάδων καλύτερα ποσοστά επιτυχίας

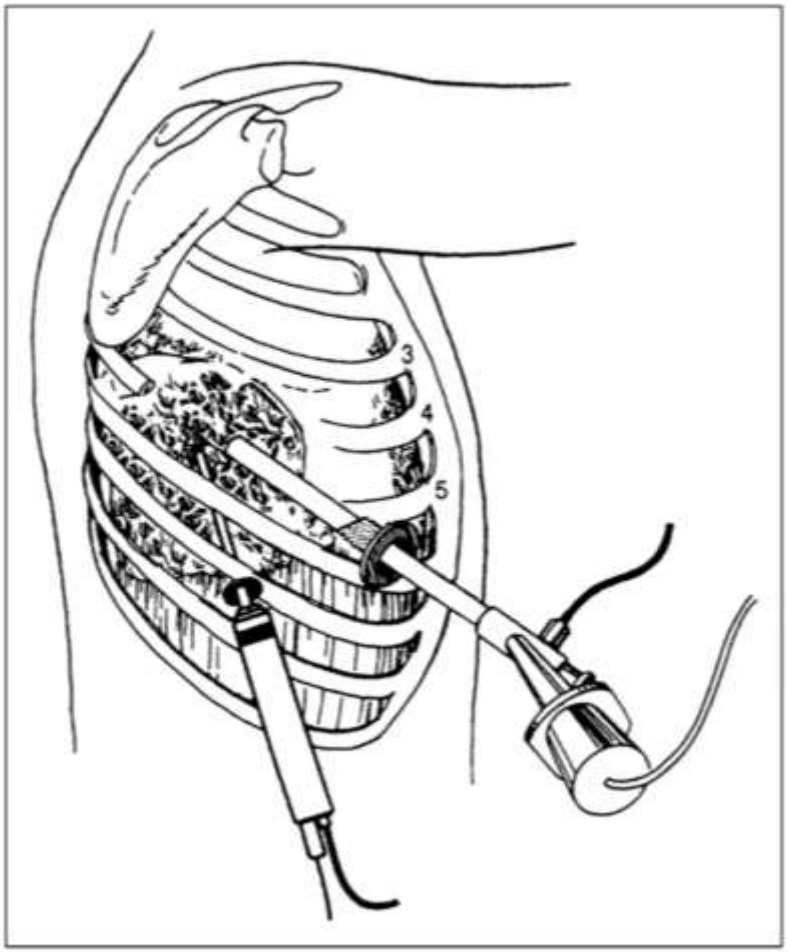

Molnar TF. Current surgical treatment of thoracic empyema in adults. Eur J Cardiothorac Surg. 2007; 32: 422-30.
Kim et al. Video-assisted thoracoscopic decortication for management of postpneumonic pleural empyema. Am J Surg. 2004;188:321-4.

Στάδιο 3 (οργανωτική φάση)

- Αποφλοίωση η κύρια θεραπευτική προσέγγιση
- Ανοικτές χειρουργικές διαδικασίες (window thoracostomy, thoracomyoplasty)
- Σε περιπτώσεις δευτεροπαθούς εμπυήματος (post-pneumonectomy empyema):
  - Vacuum-assisted closure (VAC) therapy with open window thoracostomy

Hofmann H-S. Modern Management of Empyema Thoracis. Seminars in Thoracic and Cardiovascular Surgery 2013;25:287-91. Molnar TF. Current surgical treatment of thoracic empyema in adults. Eur J Cardiothorac Surg. 2007; 32: 422-30.

Αποφλοίωση

- Μέθοδος εκλογής όταν ο υποκείμενος πνεύμονας αδυνατεί να εκπτυχθεί (trapped lung) λόγω της πάχυνσης του υπεζωκότα
  - Ιδιαίτερα σε περιπτώσεις με συμπτώματα >6 εβδομάδες (ισοδύναμο με στάδιο 3 εμπυήματος)
  - Δευτερογενές εμπύημα σε έδαφος τραύματος
- Απαραίτητη προυπόθεση ο ασθενής να είναι σε καλή κλινική κατάσταση – «κατάλληλος» για χειρουργείο

Rzyman et al. Decortication in chronic pleural empyema — effect on lung function. Eur J Cardiothorac Surg 2002;21(3):502—7.
Melloni et al. Decortication for chronic parapneumonic empyema: results of a prospec- tive study. World J Surg 2004;28(5):488—93.

Αποφλοίωση

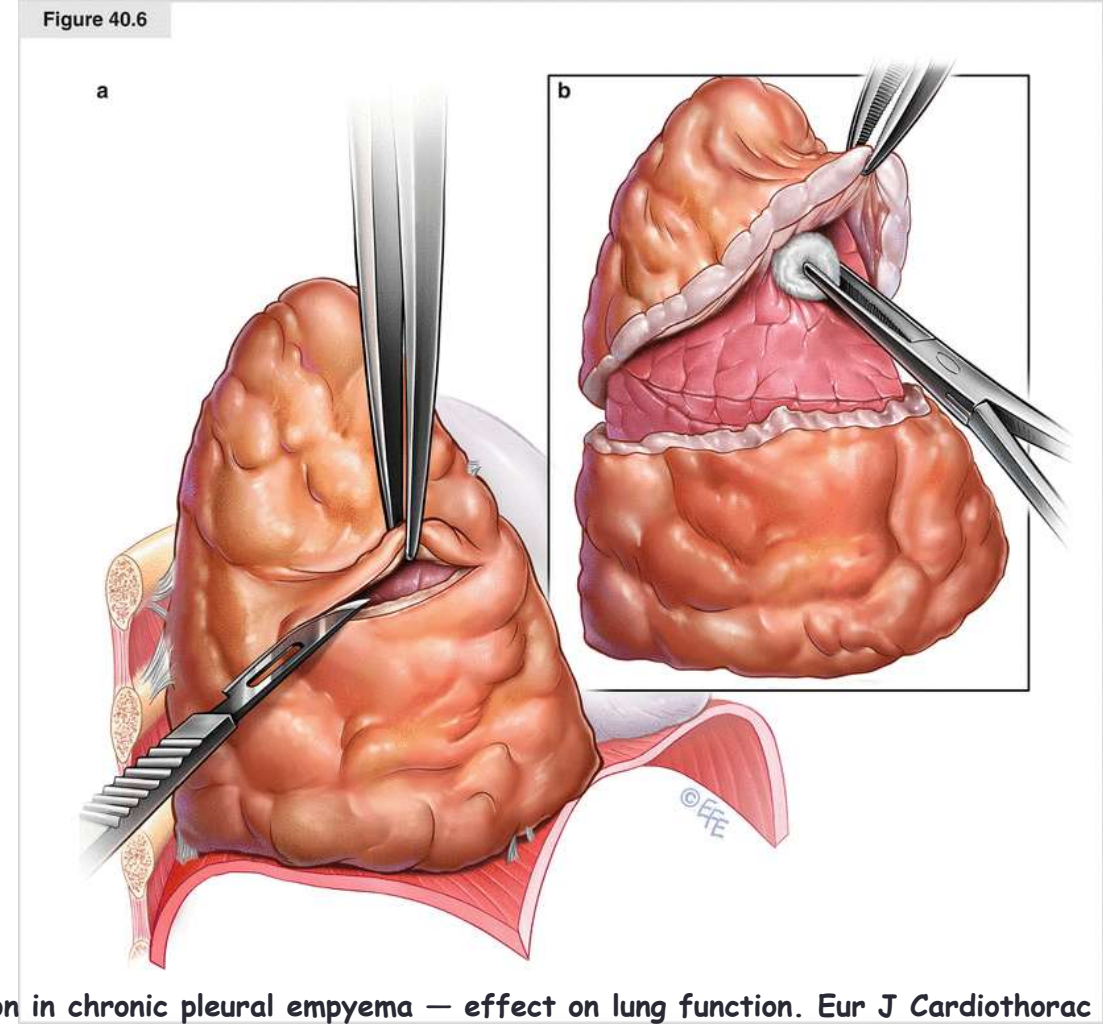

Rzyman et al. Decortication in chronic pleural empyema — effect on lung function. Eur J Cardiothorac Surg 2002;21(3):502—7.
Melloni et al. Decortication for chronic parapneumonic empyema: results of a prospec- tive study. World J Surg 2004;28(5):488—93.

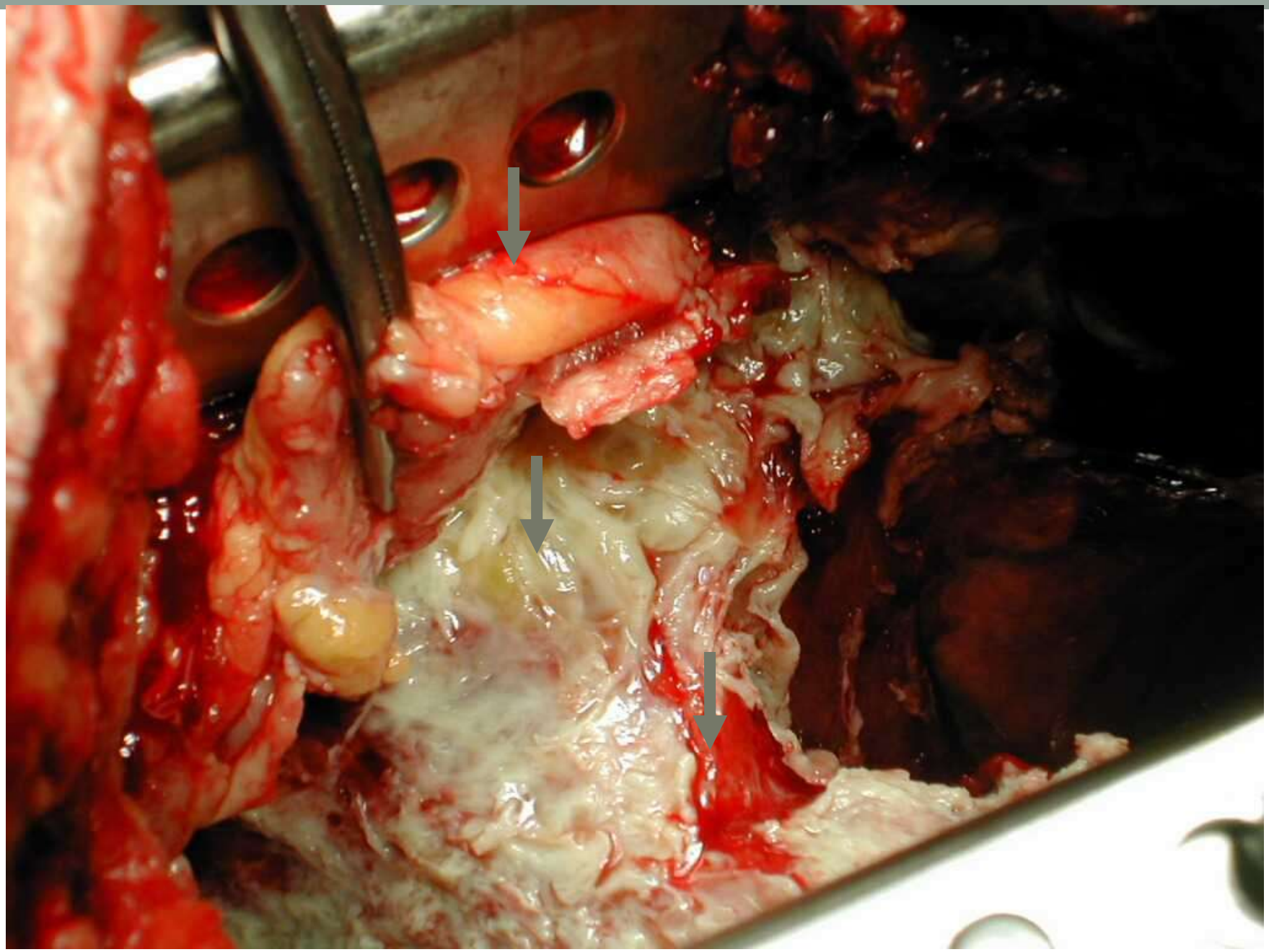

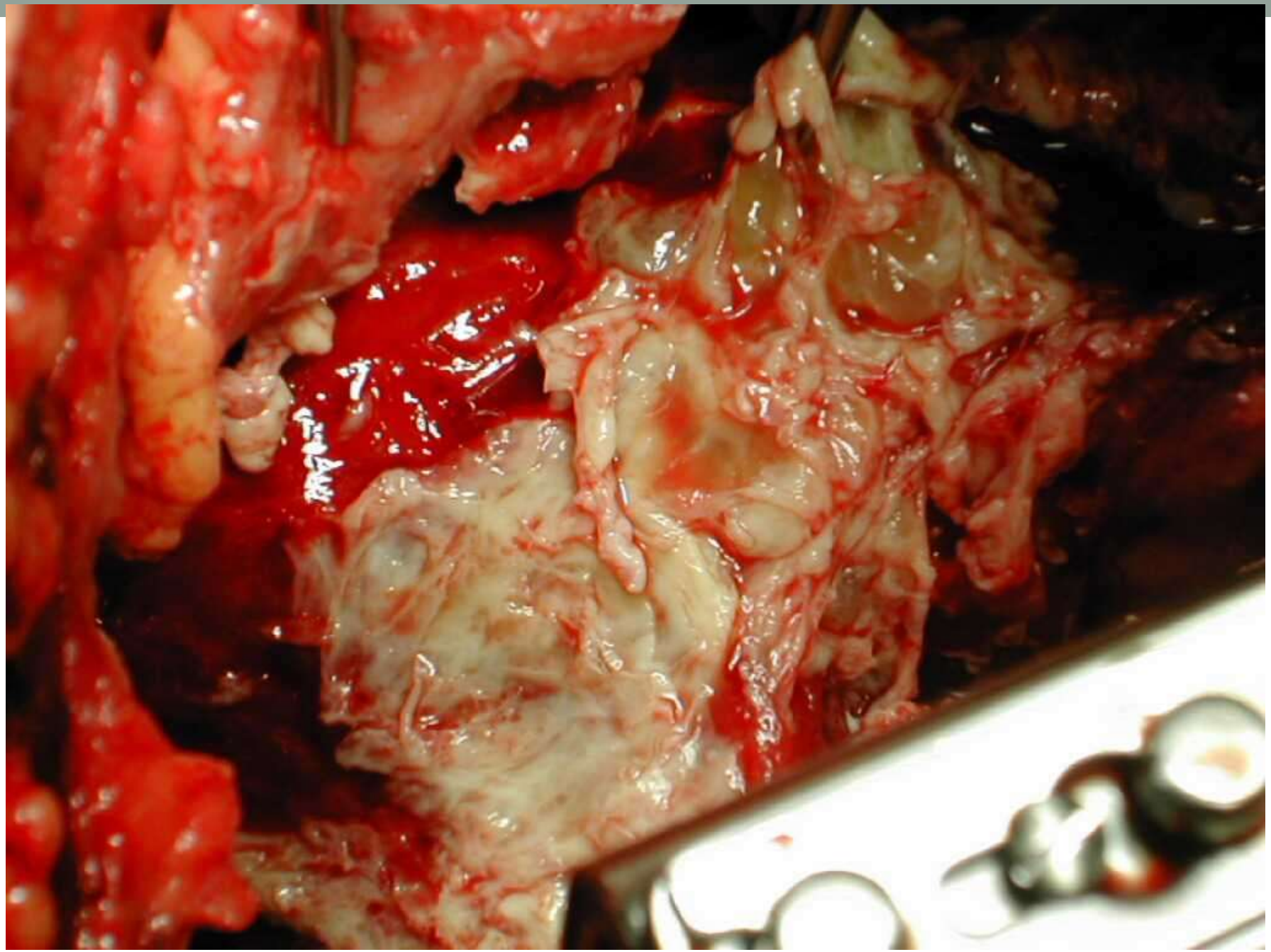

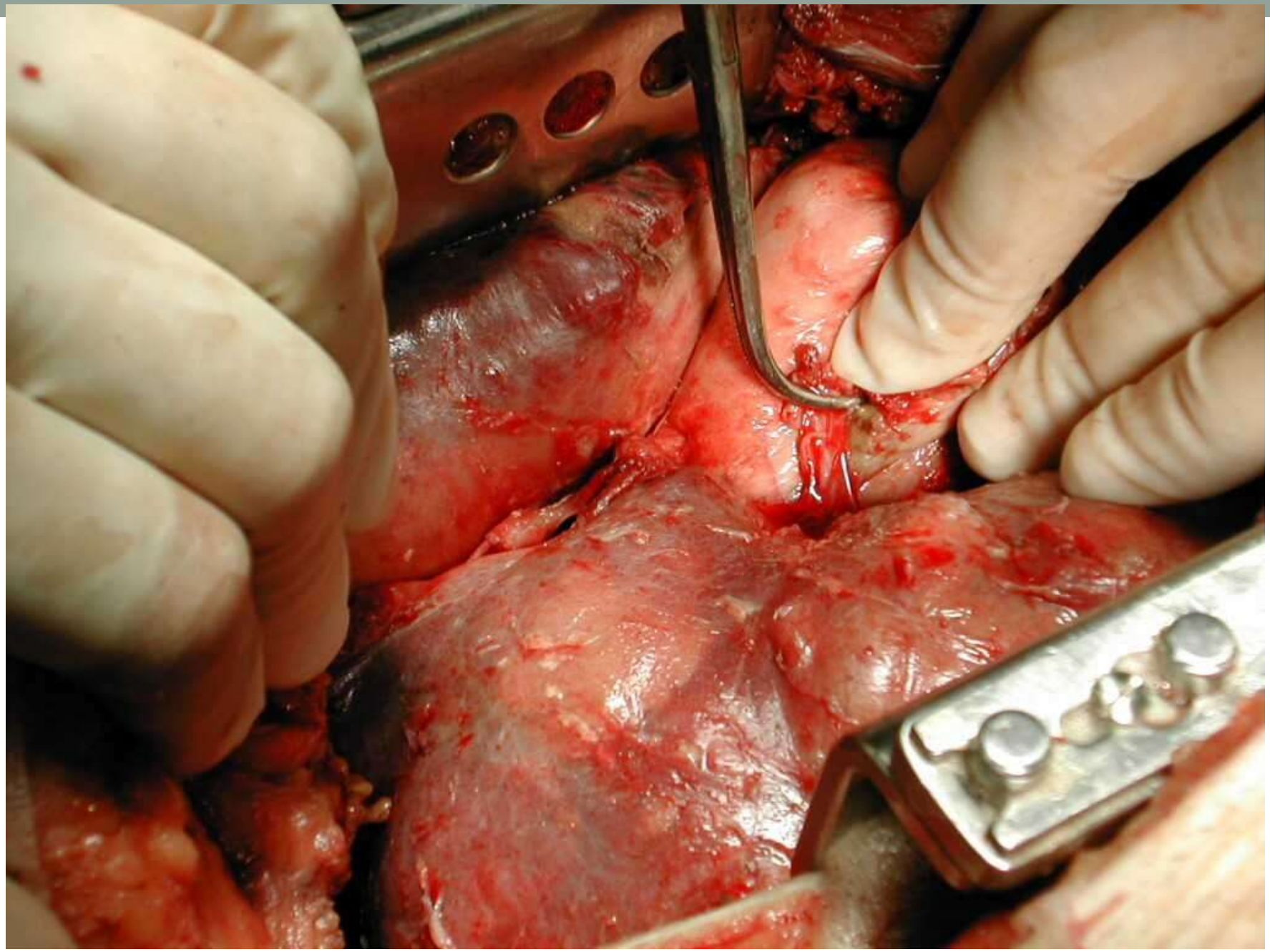

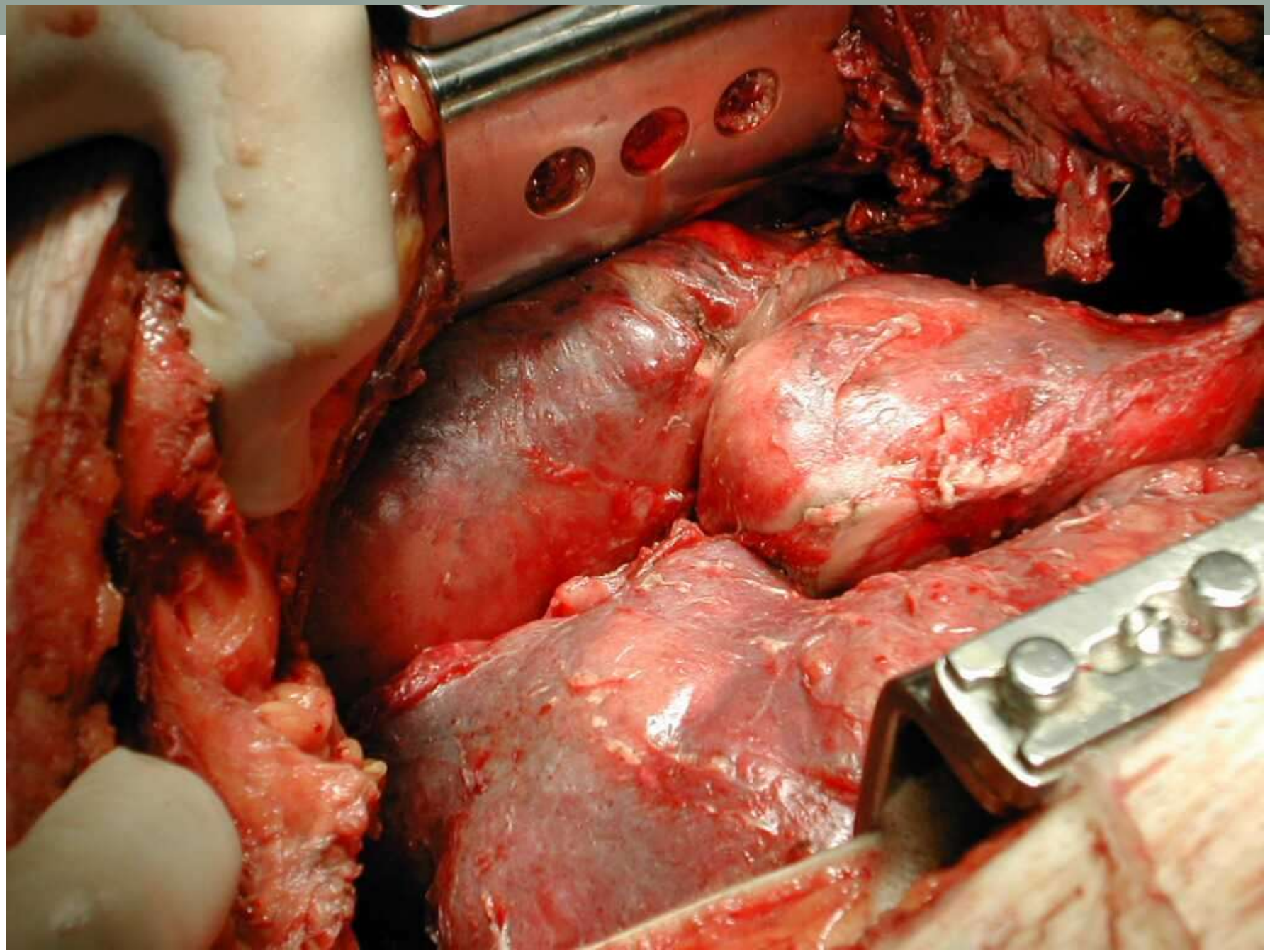

Αποφλοίωση

- Βελτιώνει
  - τη ζωτική χωρητικότητα από 62% έως και 80%
  - FEV_1 από 50% έως 69%
- Για τους συμπτωματικούς ασθενείς το όφελος είναι αποδεδειγμένο
- Για τους ασυμπτωματικούς ασθενείς δεν ενδείκνυται- απαραίτητη η παρακολούθηση
- Θνητότητα: 1.3—6.6%

Rzyman et al. Decortication in chronic pleural empyema — effect on lung function. Eur J Cardiothorac Surg 2002;21(3):502—7. Melloni et al. Decortication for chronic parapneumonic empyema: results of a prospec- tive study. World J Surg 2004;28(5):488—93.

Θωρακοπλαστική

- Αναδιαμόρφωση των οστών και μυών του θωρακικού κλωβού για τον έλεγχο της φλεγμονώδους διαδικασίας
- Στόχος της τεχνικής:
  - Η εξάλειψη του χώρου και η μείωση της απόστασης μεταξύ θωρακικού τοιχώματος και πνεύμονα μέσω της αφαίρεσης πλευρών και της χρήσης μυών του θωρακικού τοιχώματος (μεσοπλευρίων μυών, πλατύ ραχιαίου ή και επίπλουν)

Hofmann H-S. Modern Management of Empyema Thoracis. Seminars in Thoracic and Cardiovascular Surgery 2013;25:287-91. Molnar TF. Current surgical treatment of thoracic empyema in adults. Eur J Cardiothorac Surg. 2007; 32: 422-30.

Θωρακοπλαστική

- Θωρακοπλαστική με ή χωρίς μυοπλαστική σε δευτεροπαθή εμπυήματα μετά από χειρουργική παρέμβαση
- Έχει εφαρμοστεί με επιτυχία σε ταυτόχρονη παρουσία βρογχοπλευρικού και οισοφαγοπλευρικού συριγγίου μετά από πνευμονεκτομή
- Ποσοστό αποτυχίας: 11%
- Θνητότητα: 4.3—5%

Trigui W et al. Simultaneous bronchopleural and esophagopleural fistulas after pneumonectomy. Ann Thorac Surg 2002;74:923—4. Deslauriers et al. Role of Eloesser flap and thoracoplasty in the third millennium. Chest Surg Clin N Am 2002;12:605—23.

Θωρακόστομα

- Αποτελεί εναλλακτική επιλογή σε εξασθενημένους ασθενείς με θωρακικό εμπύημα, οι οποίοι δεν μπορούν να υποβληθούν σε θωρακοπλαστική
- Αποτελεί καθιερωμένη τεχνική χαμηλού ρίσκου
  - Μαρσιποποίηση μυών/δέρματος που επιτυγχάνεται κατόπιν αφαιρέσεως τμήματος των χαμηλότερων οπίσθιων τόξων των πλευρών με δημιουργία μόνιμου στόματος

Θωρακόστομα

- Κύρια ένδειξη:
  - Δευτεροπαθές εμπύημα μετά από χειρουργική παρέμβαση με παρουσία βρογχοπλευρικού συριγγίου
  - Στο 2-10% πνευμονεκτομών μπορεί να αναπτυχθεί βρογχοπλευρικό συρίγγιο
  - 80-100% του δευτεροπαθούς εμπυήματος μετά από πνευμονεκτομή οφείλεται σε βρογχοπλευρικό συρίγγιο
  - Σπάνια σε πρωτοπαθές εμπύημα

Miller JI. Postsurgical empyema. In: Shields TW, LoCicero Jr J, Ponn RB, editors. General thoracic surgery. 5th ed., Philadelphia, PA: Lippincott Williams&Wilkins; 2000. p. 709—16.

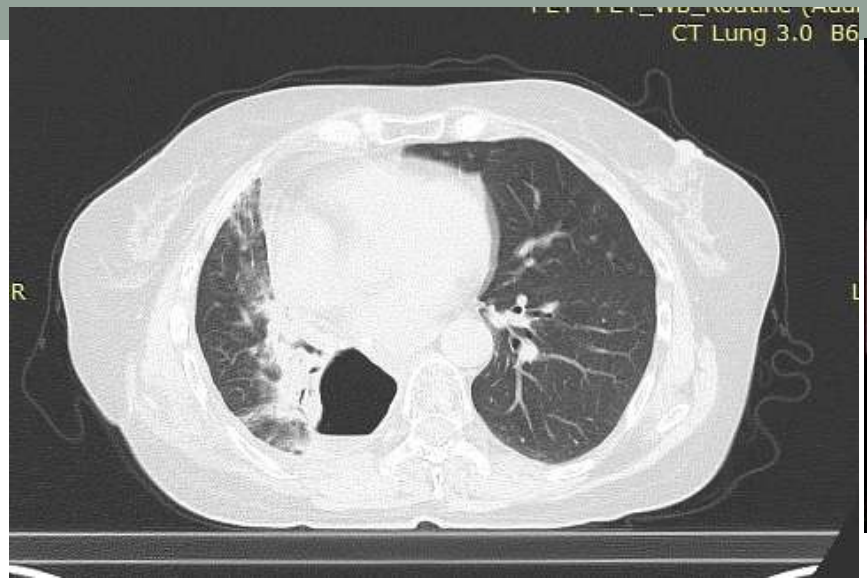
CT Lung 3.0 B6
R
L

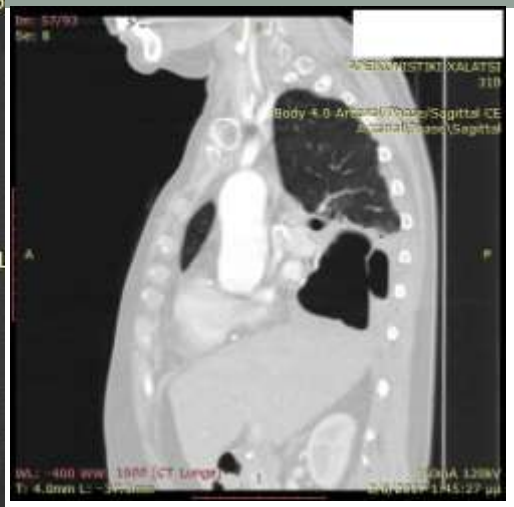

7366
Body 0.5 Arterial/Phase CE
Arterial\Phase
R
L

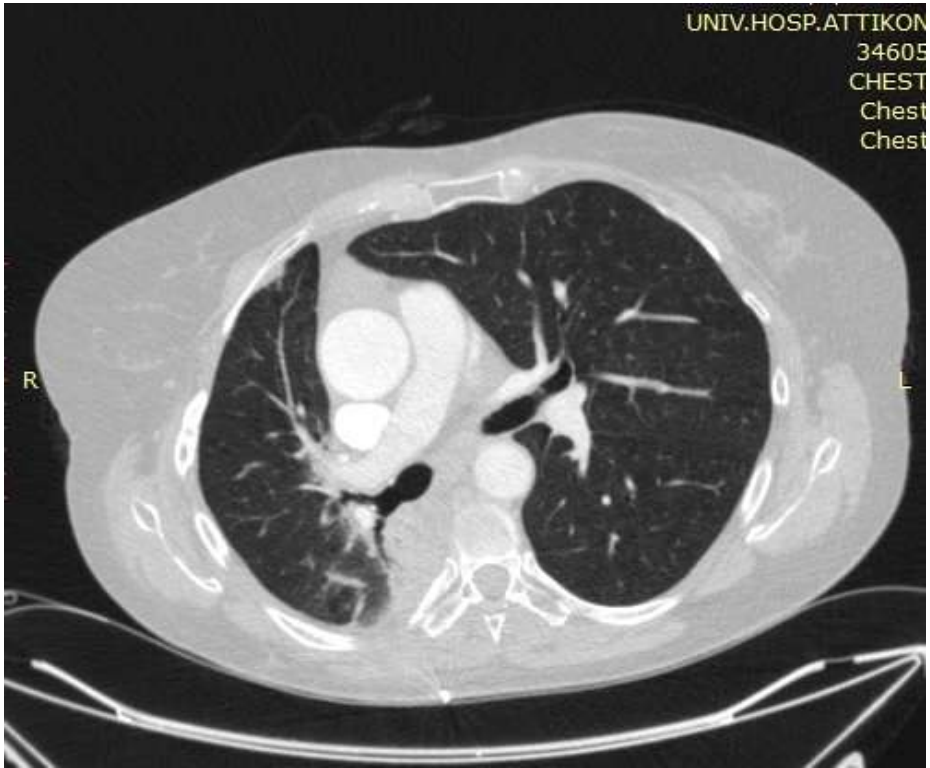
UNIV.HOSP.ATTIKON
34605
CHEST
Chest
Chest
R
L

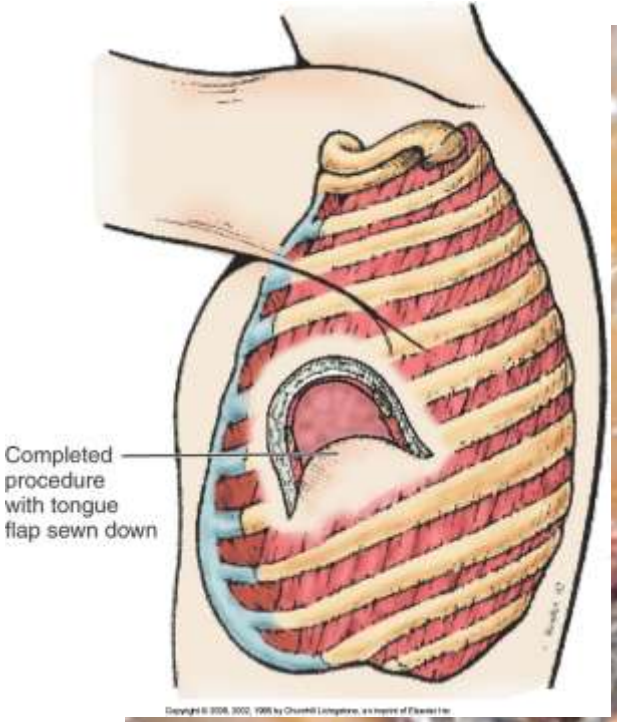
Completed procedure with tongue flap sewn down

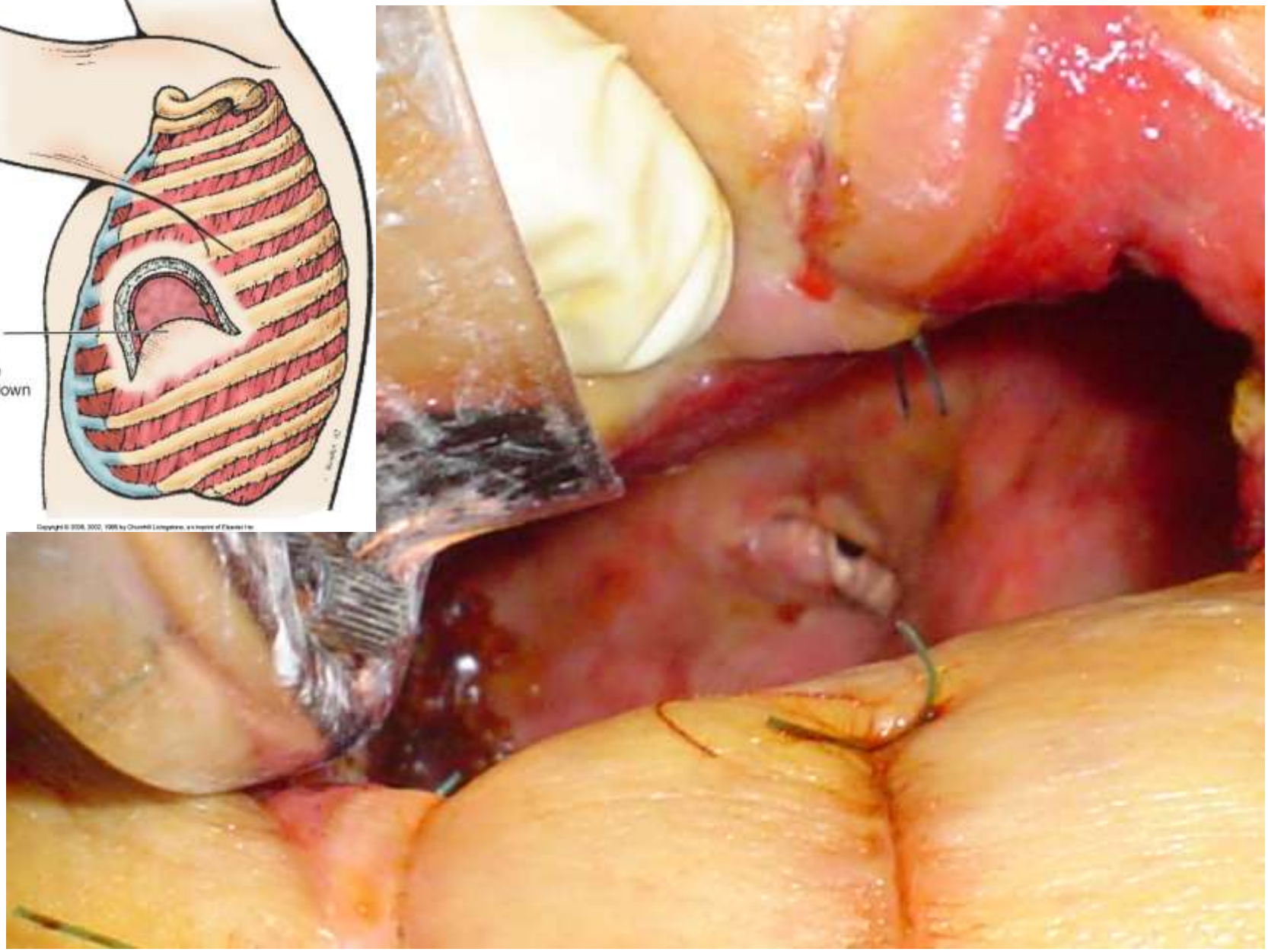

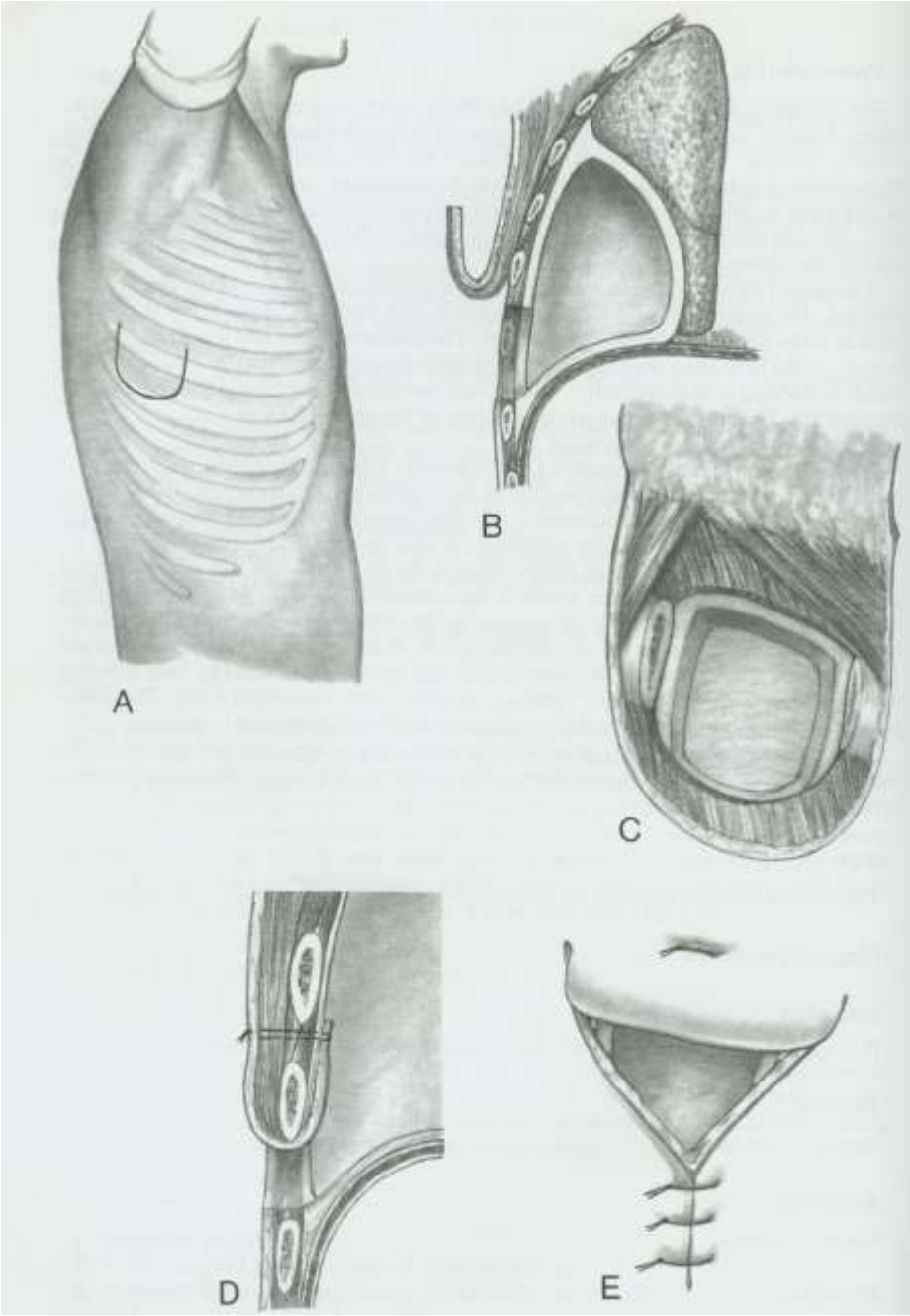
A
B
C
D
E

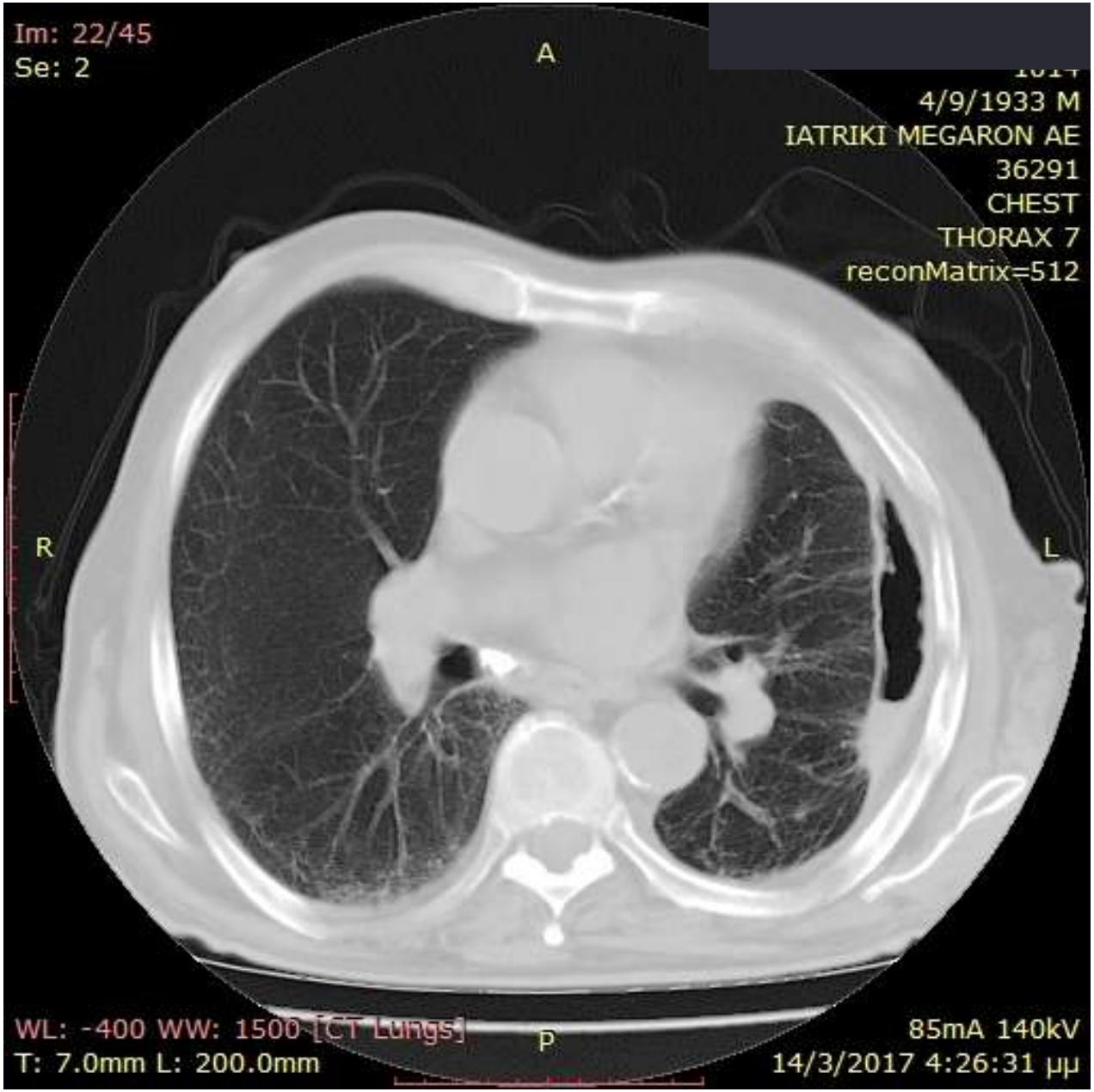
Im: 22/45
Se: 2
A
4/9/1933 M
IATRIKI MEGARON AE
36291
CHEST
THORAX 7
reconMatrix=512
R
L
P
WL: -400 WW: 1500 [CT Lungs]
T: 7.0mm L: 200.0mm
85mA 140kV
14/3/2017 4:26:31 μμ

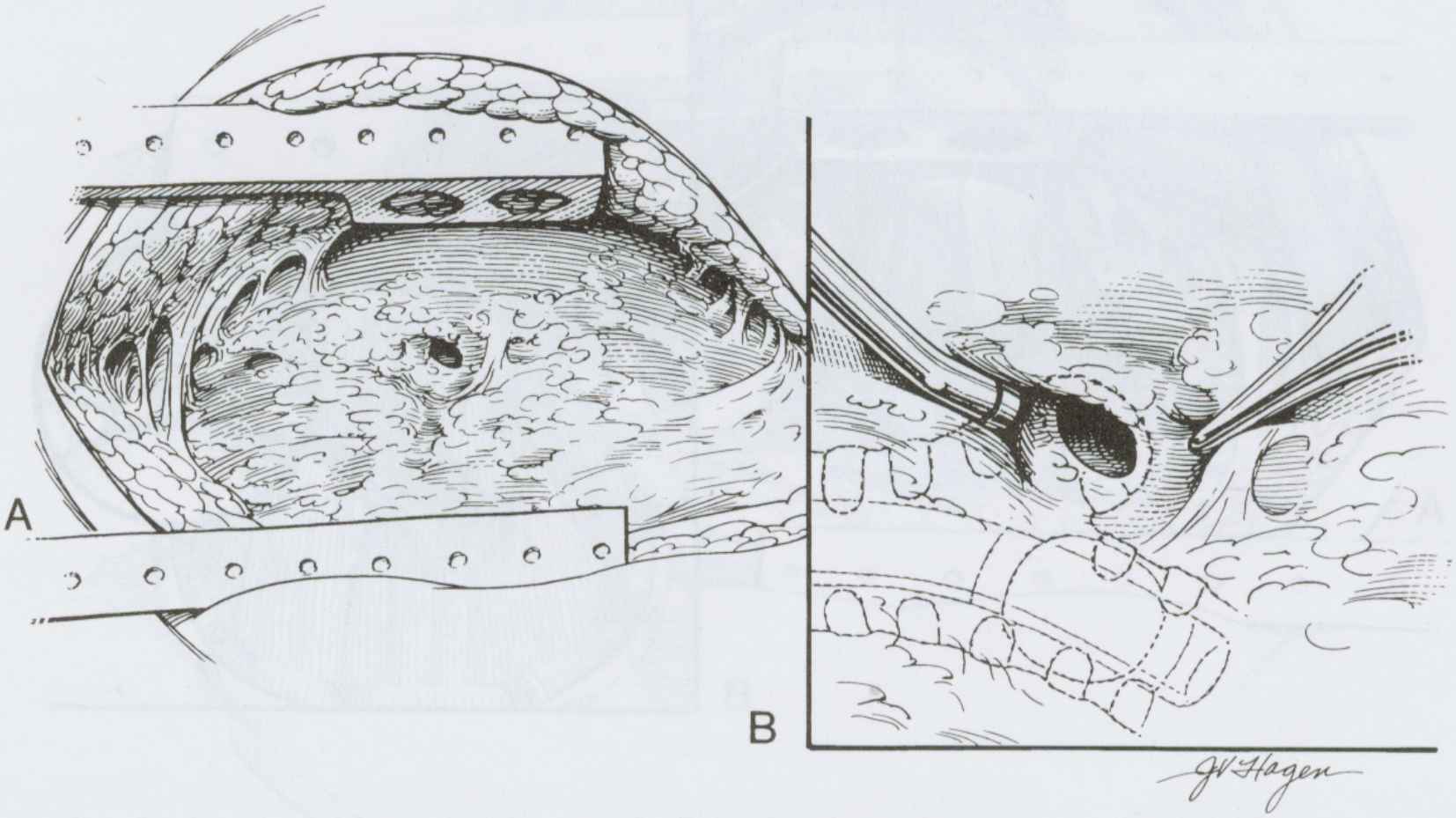
A
B
JV Hagen

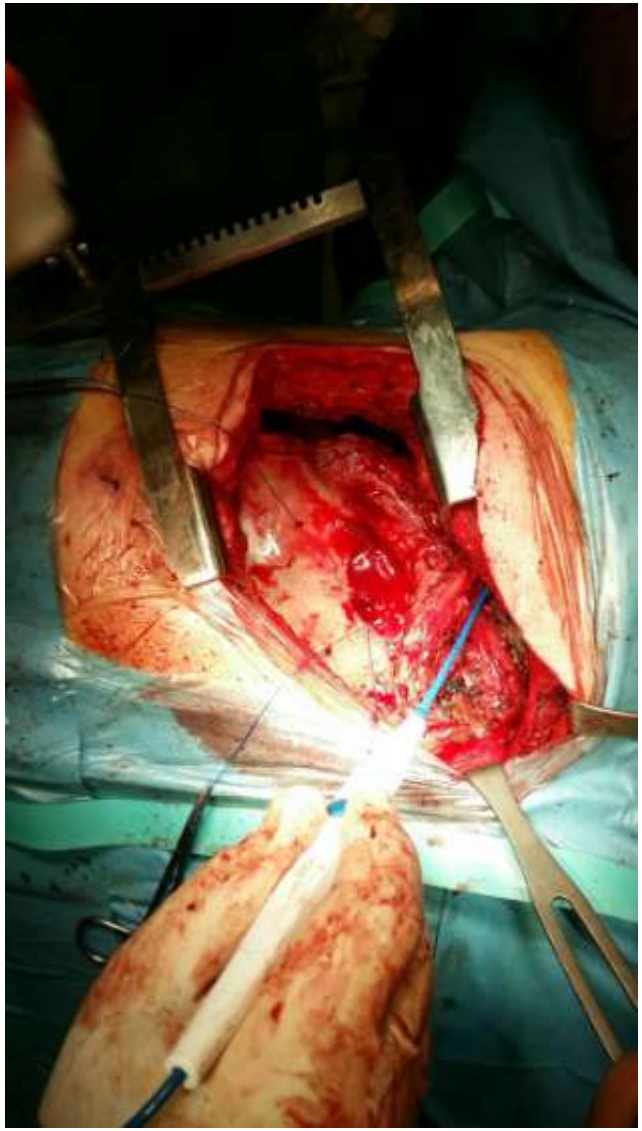

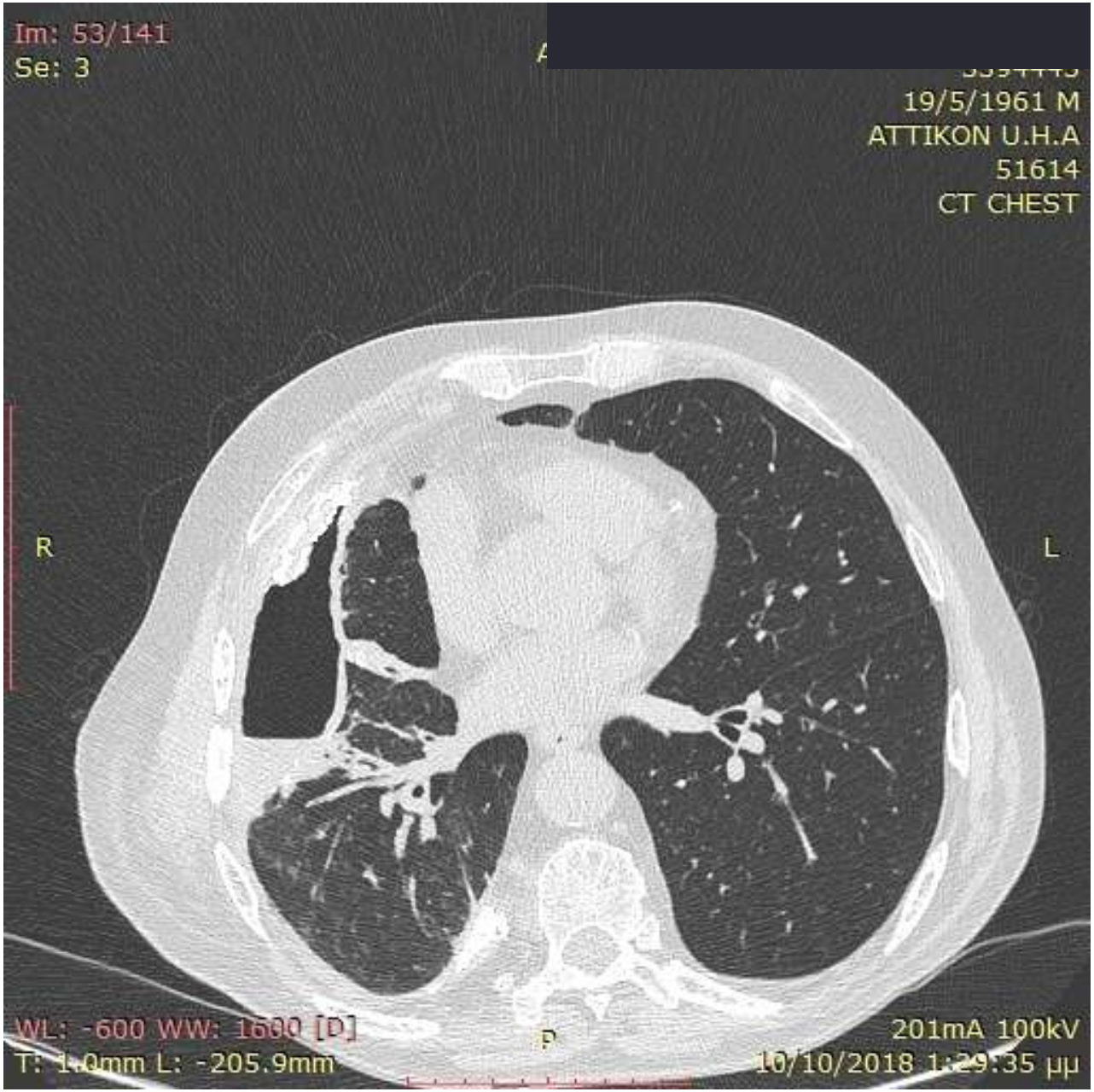
Im: 53/141
Se: 3
19/5/1961 M
ATTIKON U.H.A
51614
CT CHEST
R
L
WL: -600 WW: 1600 [D]
T: 1.0mm L: -205.9mm
201mA 100kV
10/10/2018 1:29:35 μμ

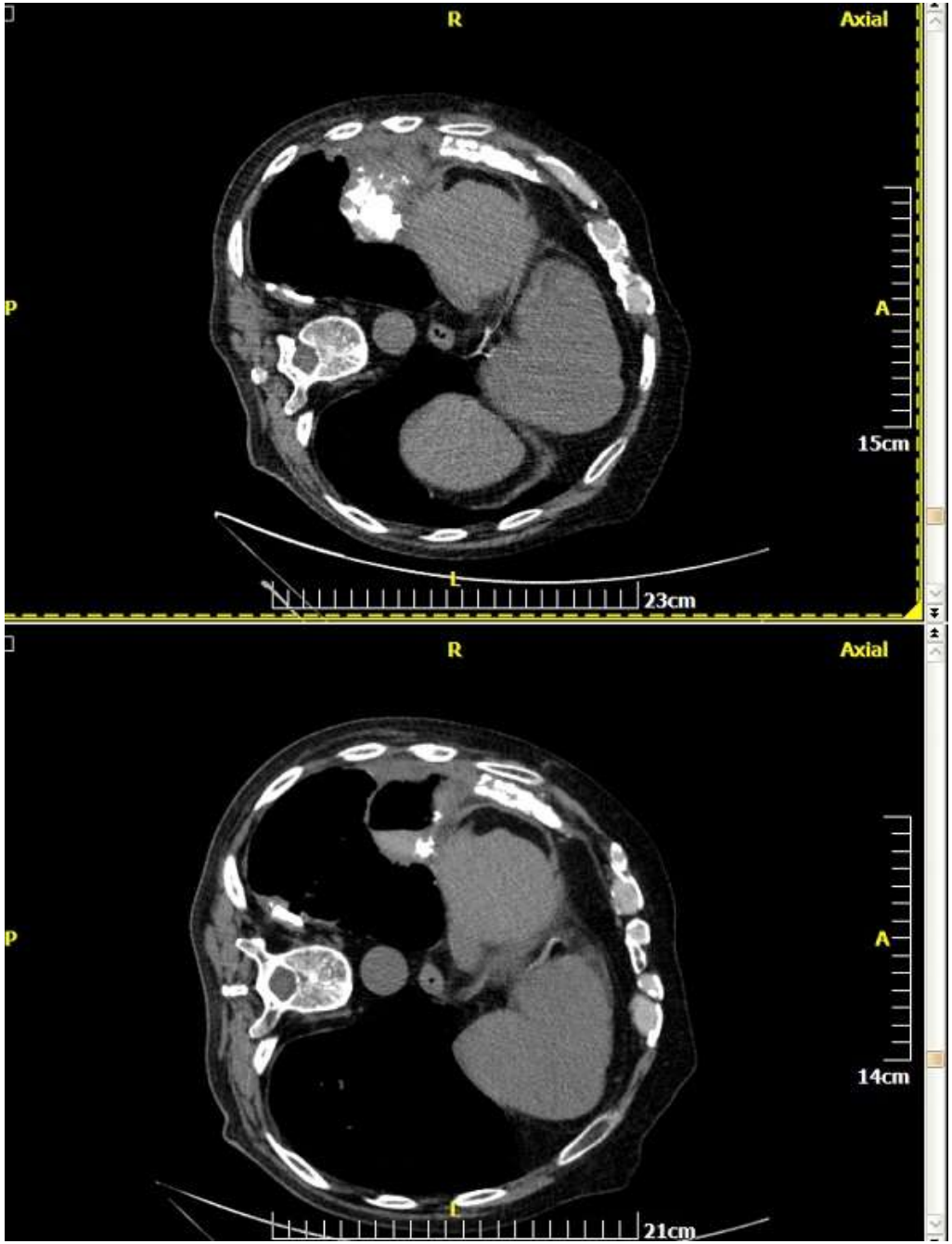
R
Axial
P
A
15cm
L
23cm
R
Axial
P
A
14cm
L
21cm

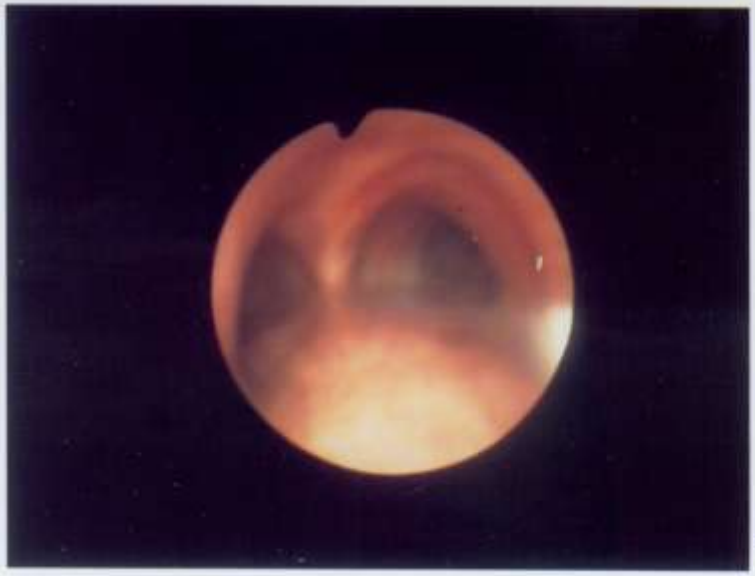

LAIKO GENERAL HOSPITAL,PNEUMONOLOGY DPT,ATHENS

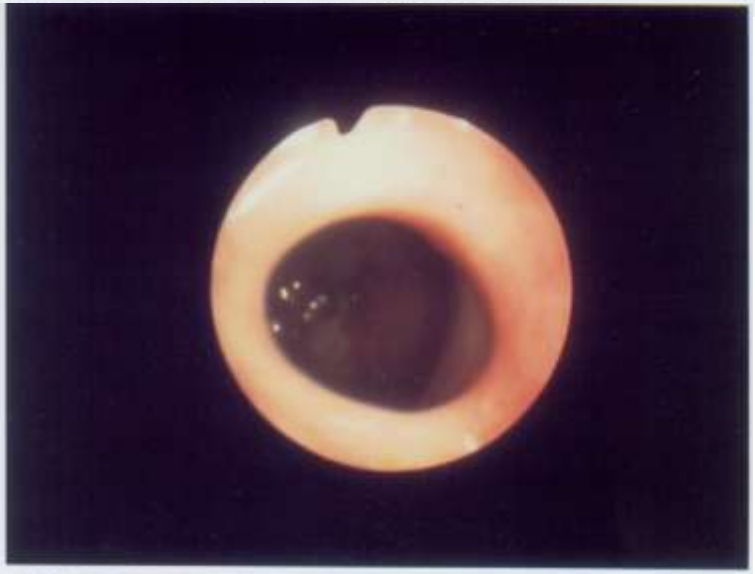

LAIKO GENERAL HOSPITAL,PNEUMONOLOGY DPT,ATHENS

LAIKO GENERAL HOSPITAL,PNEUMONOLOGY DPT,ATHENS

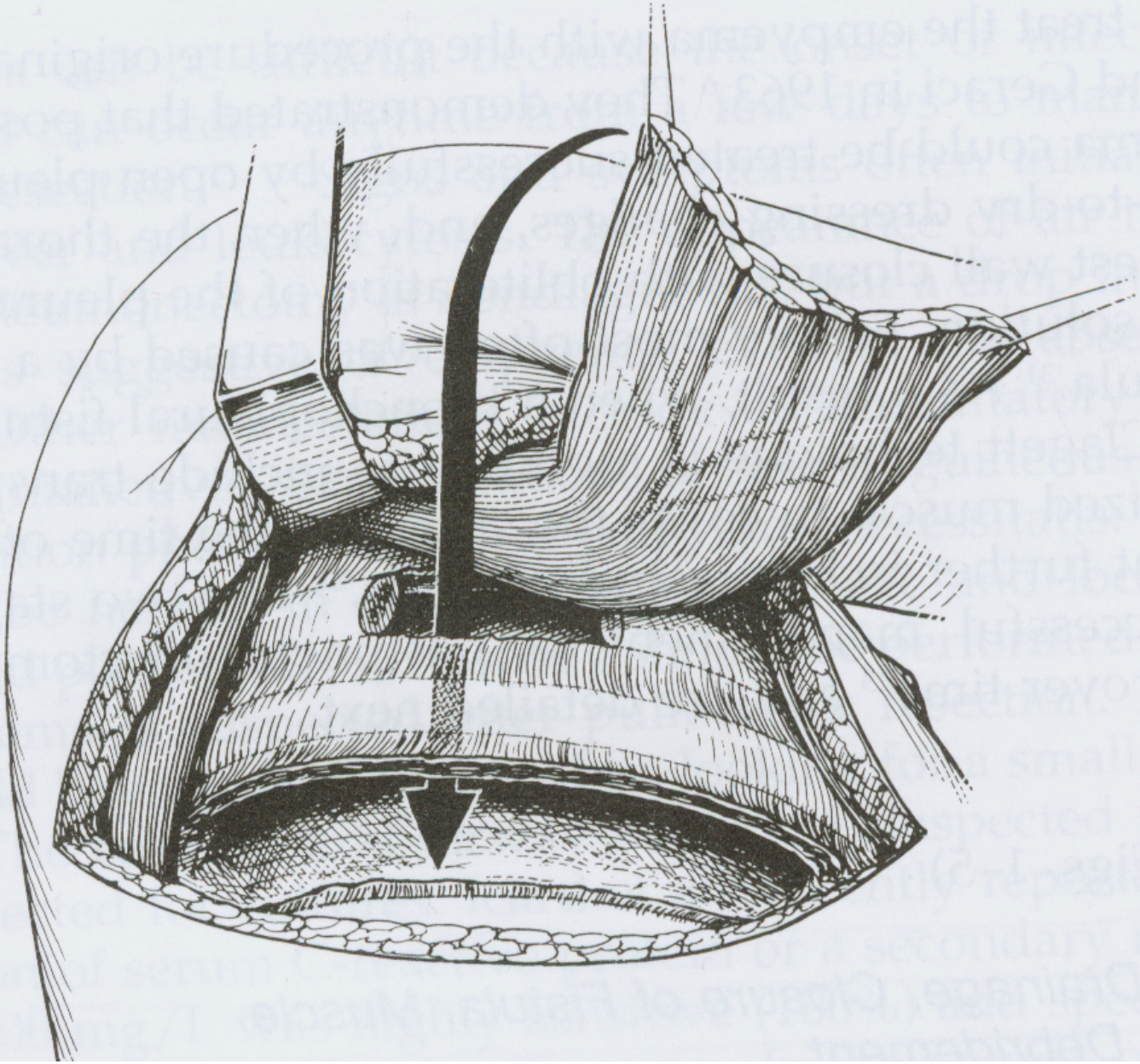

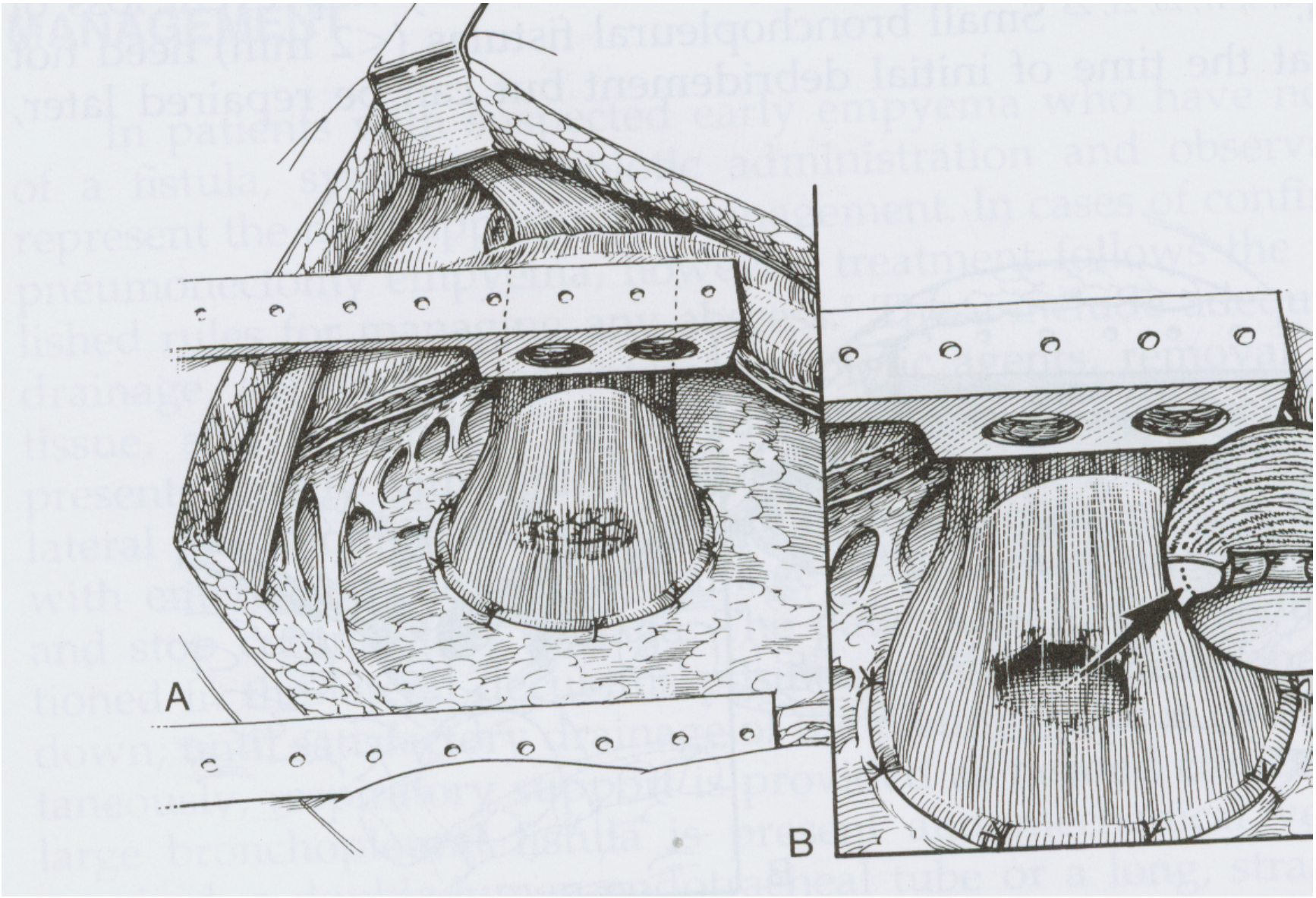
A
B

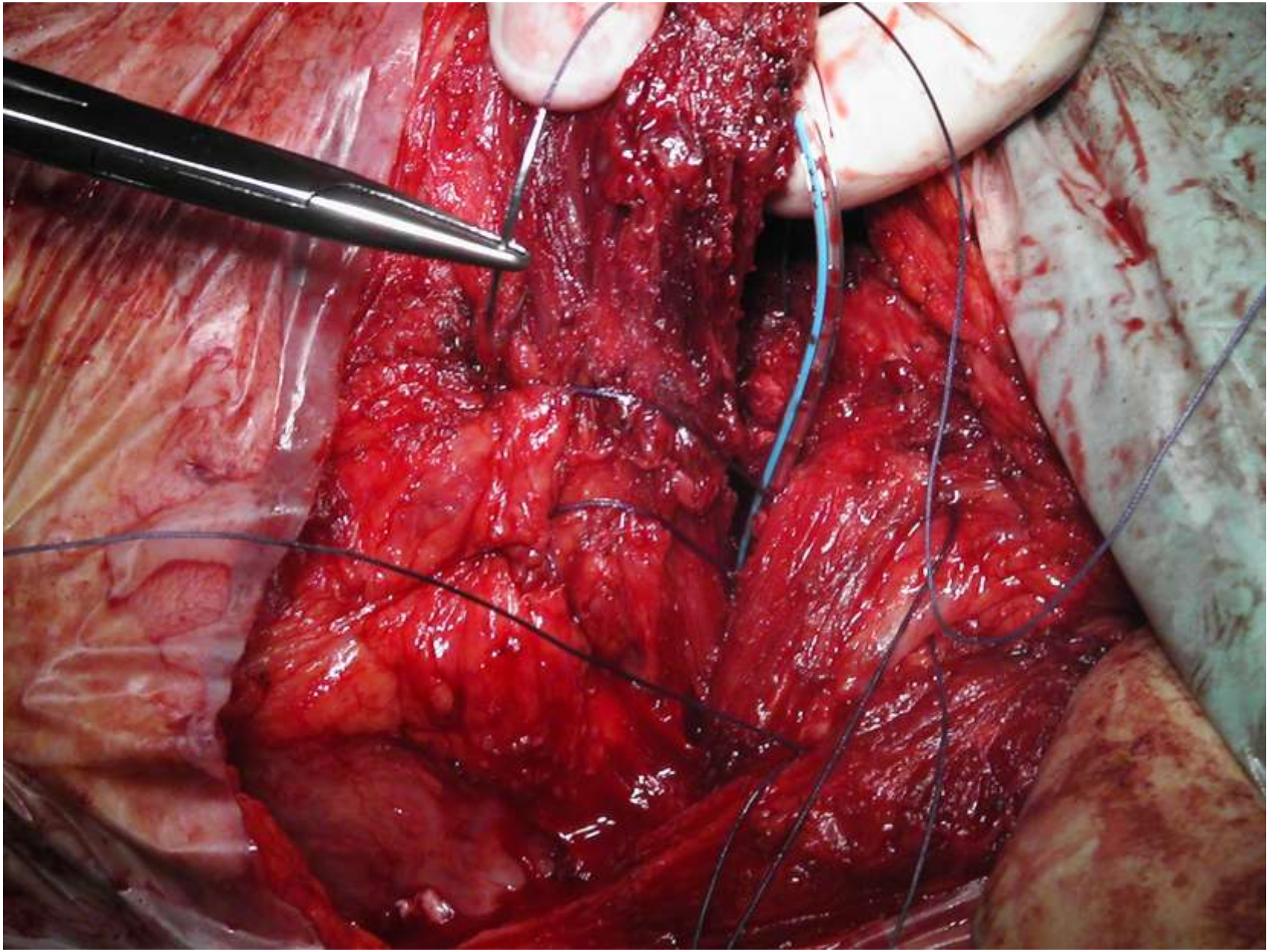

- Σας ευχαριστώ!