A lifetime of specialist care

Royal Brompton & Harefield NHS
NHS Foundation Trust

Λοιμώξεις πριν και μετά τη Μεταμόσχευση Πνεύμονα

Βίκυ Γεροβασίλη

Consultant in Respiratory and Transplant Medicine

Royal Brompton and Harefield NHS Foundation Trust, London,UK

Harefield Hospital
Main Reception

G-HMOX
AIR AMBULANCE

A lifetime of specialist care

Royal Brompton & Harefield NHS
NHS Foundation Trust

Περιεχόμενα

- Παγκόσμιος Χάρτης Μεταμοσχεύσεων Πνεύμονα
- Συνηθέστερες ενδείξεις Μεταμόσχευσης Πνεύμονα
- Επιβίωση Μετά τη Μεταμόσχευση Πνεύμονα
- Λοιμώξεις προ μεταμόσχευσης
  - Συνήθεις ύποπτοι
  - ECMO
- Λοιμώξεις μετά τη Μεταμόσχευση
  - Γιατί είναι πιο συχνές
  - Συνήθεις μικροοργανισμοί

A lifetime of specialist care

Royal Brompton & Harefield NHS
NHS Foundation Trust

Πόσες Μεταμοσχεύσεις Πνεύμονα Παγκοσμίως;

Organ	Total Transplants Performed through June 30, 2017	
	Adult	Pediatric
Heart	126,204	14,606
Heart-Lung	4,054	735
Lung	64,803	2,436

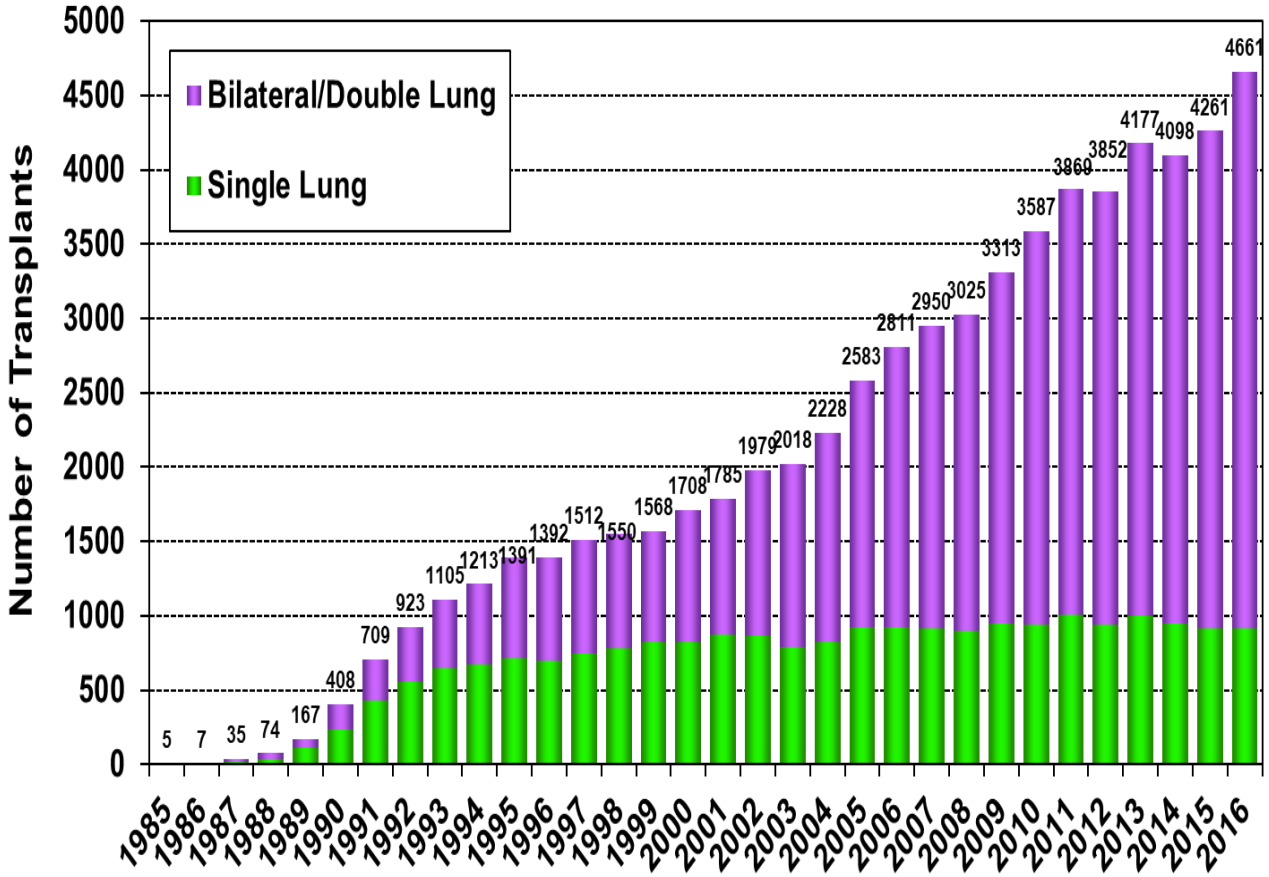

ISHLT • INTERNATIONAL SOCIETY FOR HEART AND LUNG TRANSPLANTATION

JHLT. 2018 Oct; 37(10): 1155-1206

A lifetime of specialist care

Royal Brompton & Harefield NHS
NHS Foundation Trust

Μεταμόσχευση Πνεύμονα στην Αγγλία

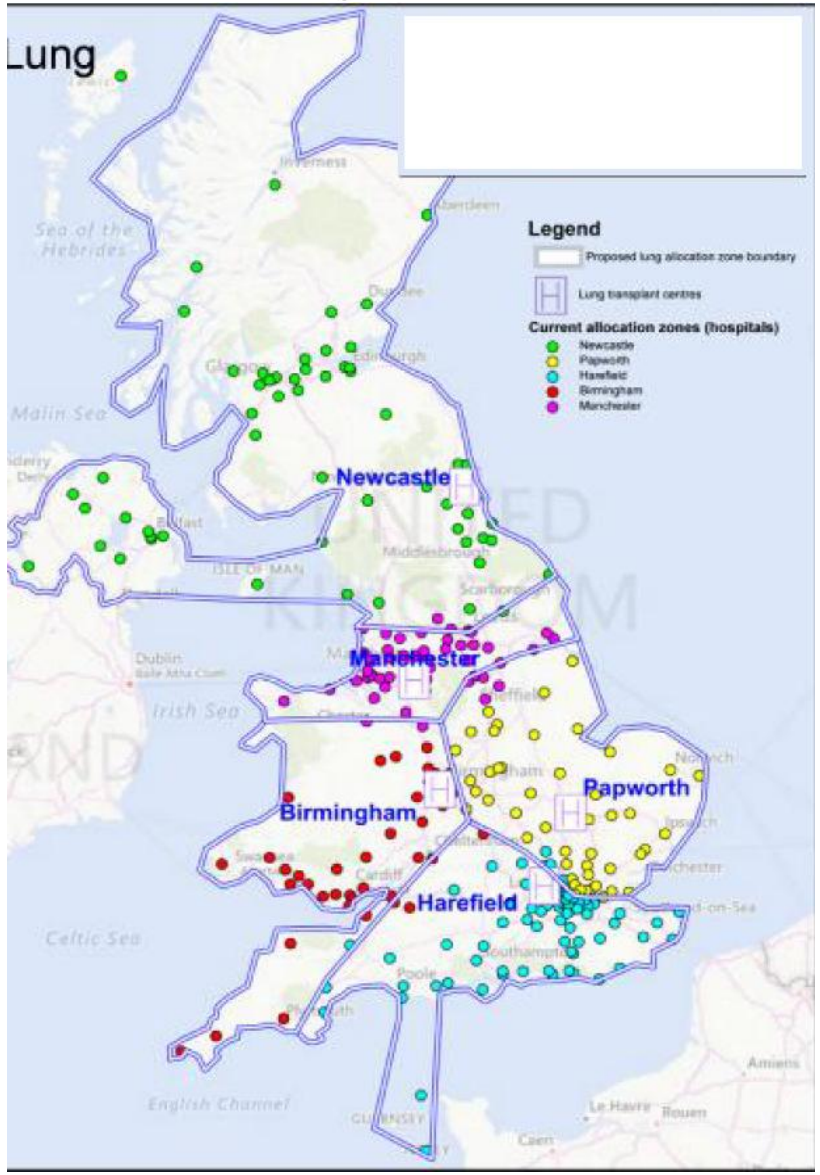

NHS Blood and Transplant

Figure 2.5 Number of adult cardiothoracic organ transplants by centre
1 April 2017 to 31 March 2018

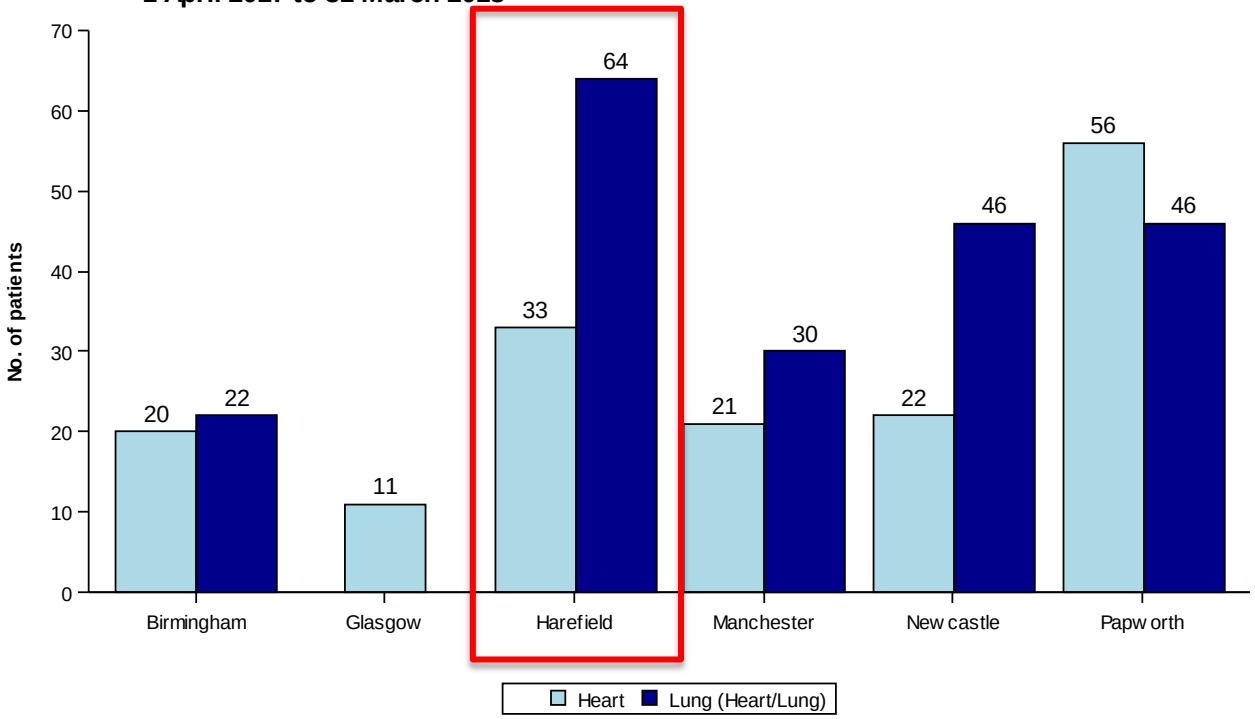

Source: Annual Report on Cardiothoracic Organ Transplantation 2017/2018, NHS Blood and Transplant

Συνηθέστερες ενδείξεις μεταμόσχευσης πνεύμονα

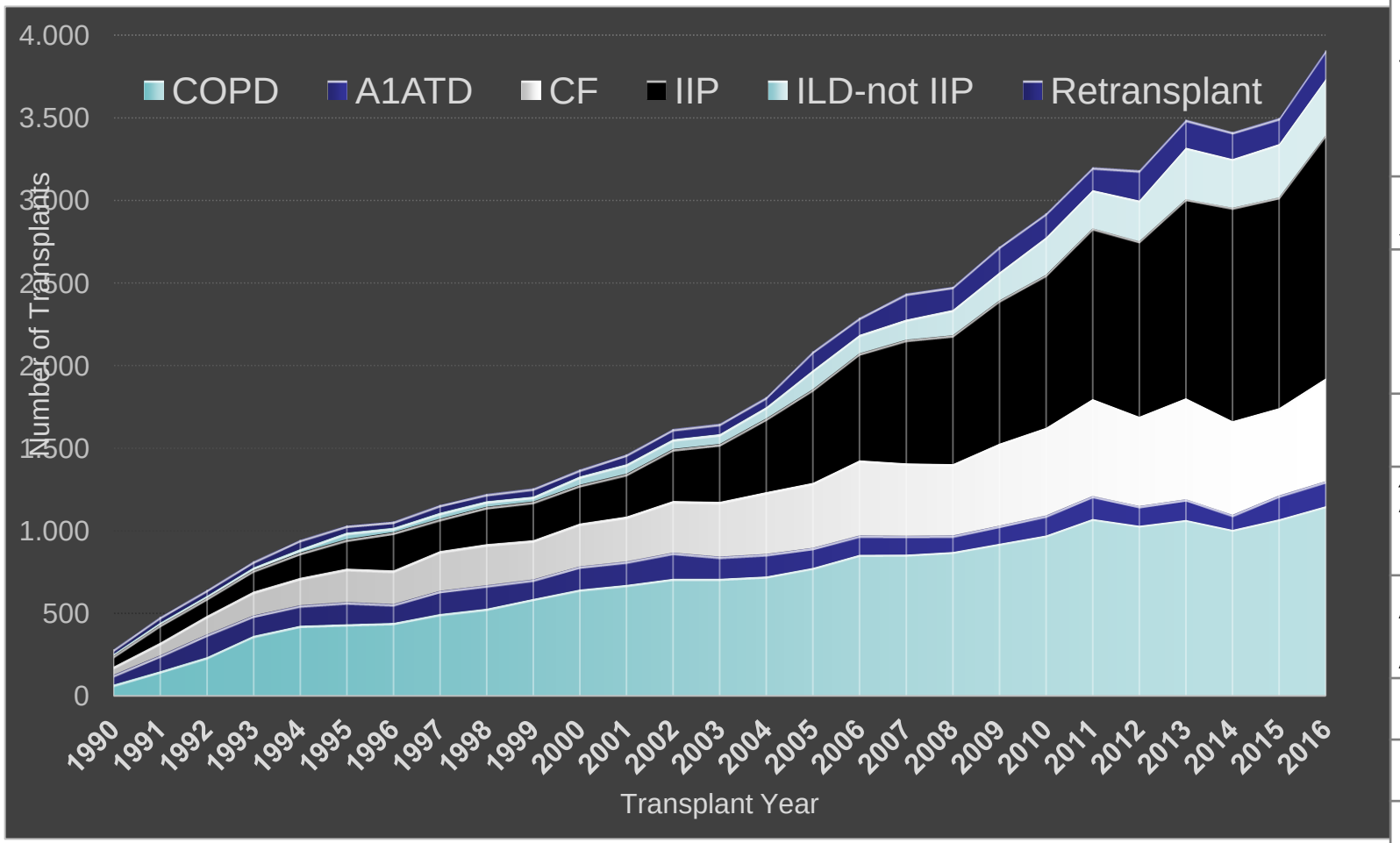

Διαγνωστική Κατηγορία	(N=58,925)
ΧΑΠ	30.6%
Ιδιοπαθής Πνευμ Ινωση (IPF)	25.7%
Ινοκυστική Νόσος	15.4%
Άλλες διάμεσες Πνευμονοπάθειες	5.6%
Ανεπάρκεια Α1 Αντιθρυψίνης	4.9%
Επαναμεταμόσχευση	4.0%
Ιδιοπαθής Πνευμονική Υπέρταση	2.9%
Βρογχιεκτασίες	2.7%

A lifetime of specialist care

Royal Brompton & Harefield NHS
NHS Foundation Trust

Kaplan-Meier Καμπύλη Επιβίωσης μετά τη Μεταμόσχευση Πνεύμονα

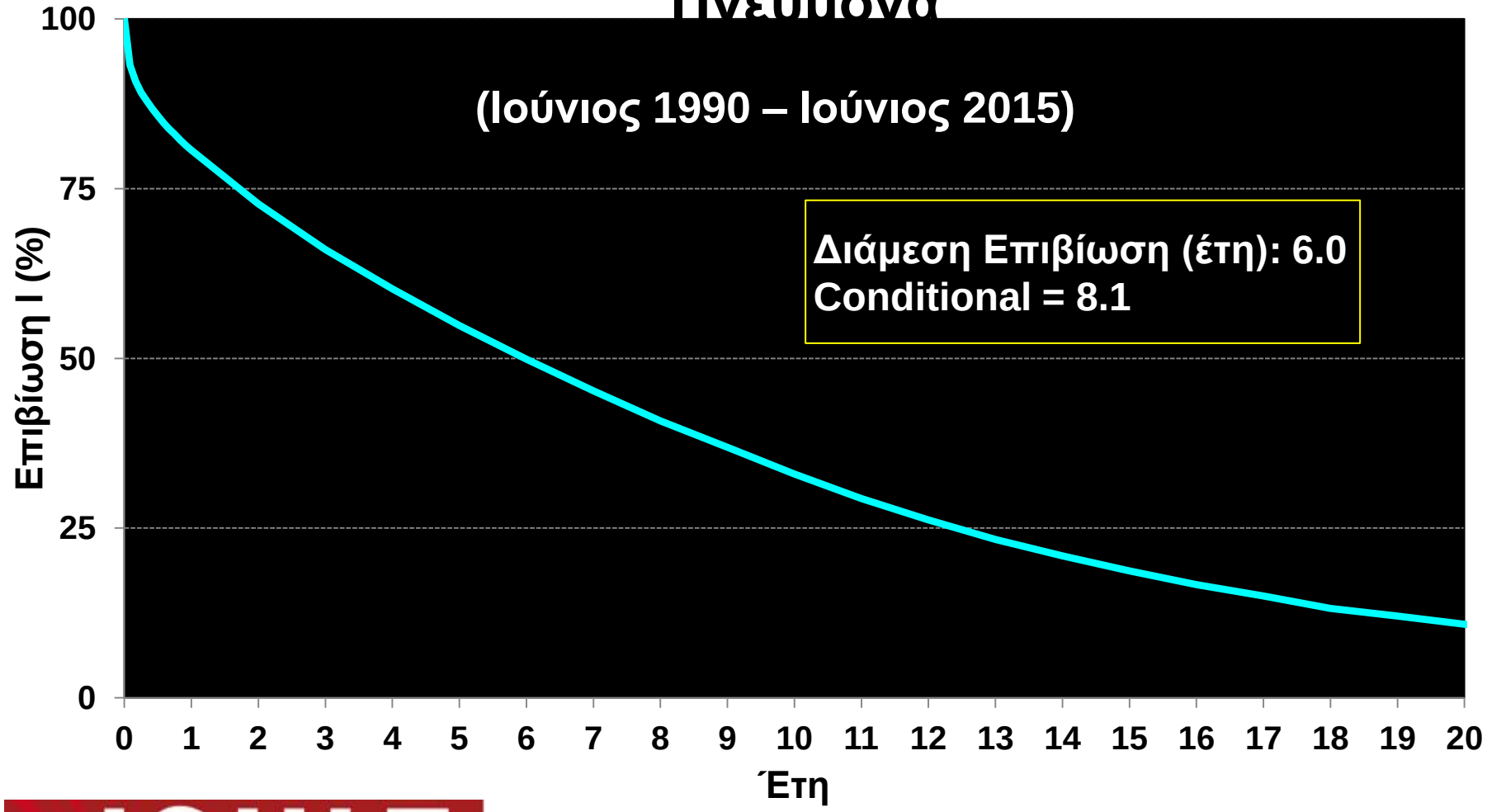

ISHLT • INTERNATIONAL SOCIETY FOR HEART AND LUNG TRANSPLANTATION

A lifetime of specialist care

Royal Brompton & Harefield NHS
NHS Foundation Trust

Λοιμώξεις Πριν τη Μεταμόσχευση Πνεύμονα

A lifetime of specialist care

Royal Brompton & Harefield NHS
NHS Foundation Trust

Λοιμώξεις Πριν τη Μεταμόσχευση Πνεύμονα

- Συνήθη
  - Pseudomonas aeruginosa
  - Gram – (Klebsiella, Serratia, Stenotrophomonas…)
  - Ασπέργιλλος/ Αλλεργική Βρογχοπνευμονική Ασπεργίλλωση
  - NTM – M. avium/chemara/intracellularis
  - TB
- Ειδικές περιπτώσεις
  - *M abscessus spp. Abscessus*
  - B cepacia complex – genomovar III

Alseed et al Crit Care Clin 2019;35:75-93
De Soyza et al. *Lancet* 2001; 358: 1780–81

A lifetime of specialist care

Royal Brompton & Harefield NHS
NHS Foundation Trust

Κλινική Περίπτωση

Ασθενής με ινοκυστική και Bulkolderia Contaminans σε λίστα για μεταμόσχευση

Toronto Protocol

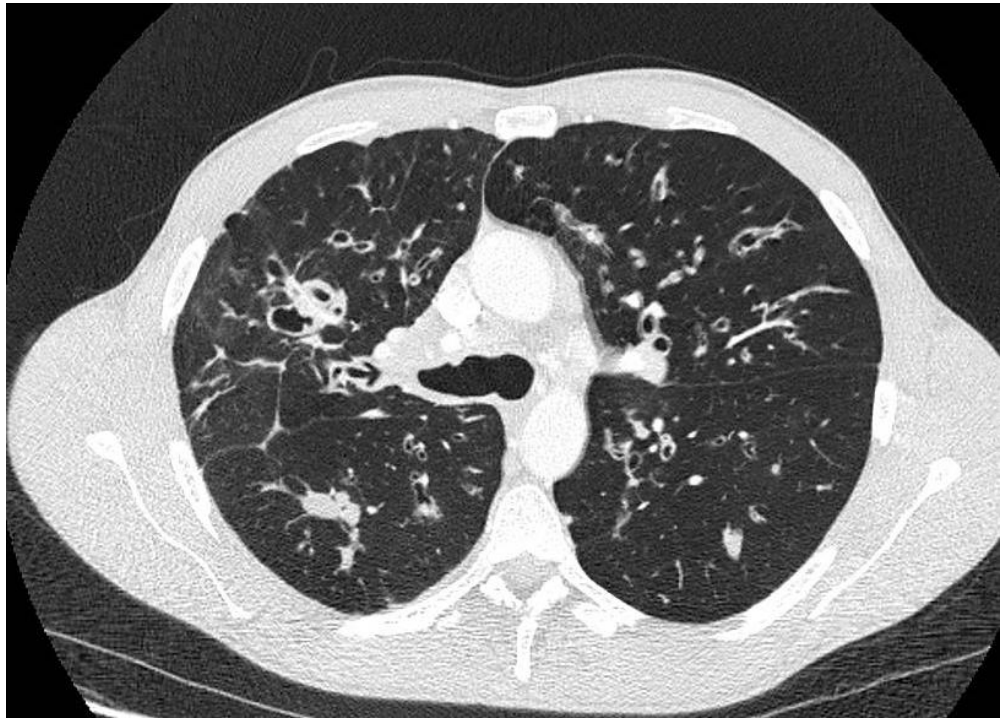

side) for approximately 10 to 14 d post-transplant. Because of the high posttransplant mortality observed in patients with *B. cepacia* infection, an alternative antimicrobial regimen was introduced. Since September 1995 we have prescribed ceftazidime 2 g intravenously every 8 h, chloramphenicol 500 mg intravenously every 6 h, tobramycin 5 mg/kg intravenously daily, trimethoprim–sulfamethoxazole (TMS) 320 mg/1,600 mg, every 12 h, and tobramycin inhalations 160 mg every 8 h, and after extubation 80 mg every 8 h for 3 mo after transplantation.

Cytomegalovirus (CMV) prophylaxis. Since 1991, ganciclovir and hyperimmune globulin have been administered if the recipient or donor had positive CMV serology. Dosing was as follows: ganciclovir 5 mg/kg every 12 h for the first 14 d, followed by 5 mg/kg/d 3 times a week for 12 additional weeks; and CMV hyperimmune globulin 150

Chaparro AJRCCM 2001;163:43-48

A lifetime of specialist care

Royal Brompton & Harefield NHS
NHS Foundation Trust

Λοιμώξεις Πριν τη Μεταμόσχευση ECMO

A lifetime of specialist care

Royal Brompton & Harefield NHS
NHS Foundation Trust

Vv-ECMO (Extra-Corporeal Membrane Oxygenator) στη μεταμόσχευση πνεύμονα



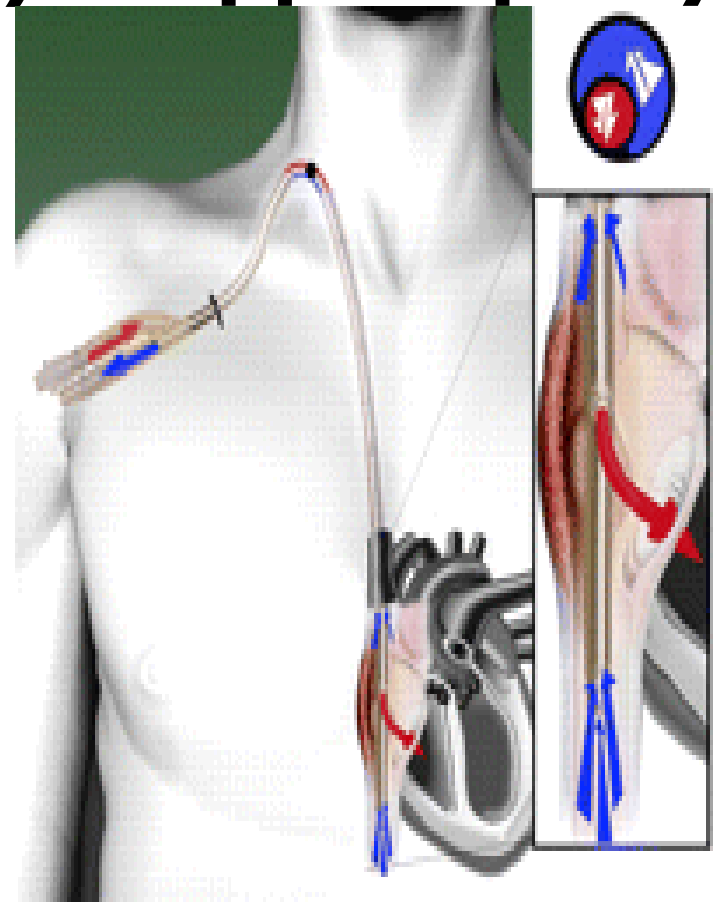

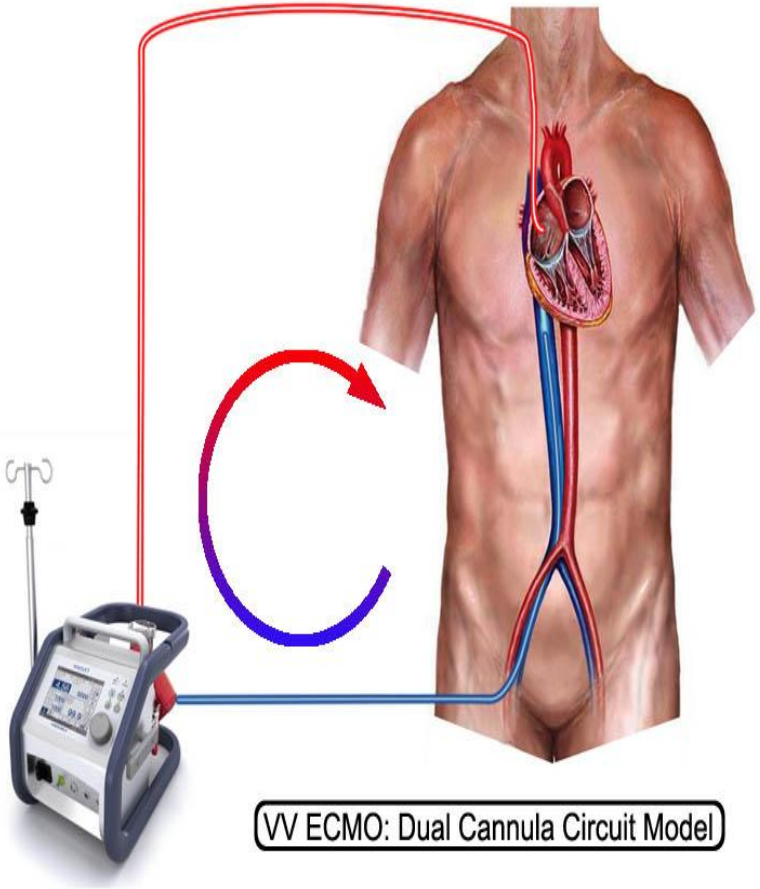

A lifetime of specialist care

Royal Brompton & Harefield NHS
NHS Foundation Trust

Vv-ECMO (Extra-Corporeal Membrane Oxygenator) στη μεταμόσχευση πνεύμονα

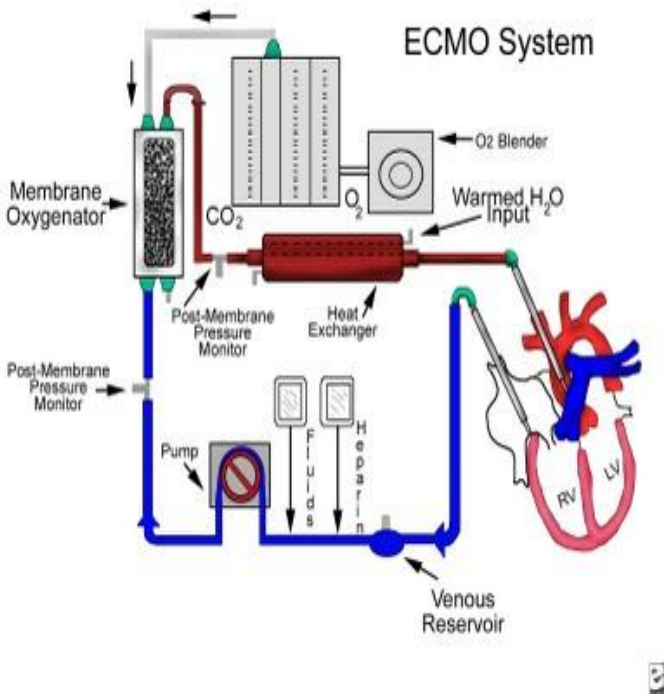

- Γέφυρα για μεταμόσχευση (Super Urgent Lung Tx Waiting List)
- Άμεσα μετεγχειρητικά
  - Ασθενής με ιδιοπαθή πνευμονική υπέρταση
  - Primary graft dysfunction
- Οξεία αναπνευστική ανεπάρκεια μετά τη μεταμόσχευση

Mattar et al Crit Care Clin 2019;35:11-25
Abrams at el Clin Chest Med. 2017;38:655-6

A lifetime of specialist care

Royal Brompton & Harefield NHS
NHS Foundation Trust

Κλινική Περίπτωση
Ασθενής 36 ετών με ινοκυστική νόσο. FEV1:36%

A lifetime of specialist care

Royal Brompton & Harefield NHS
NHS Foundation Trust

Κλινική Περίπτωση
Ασθενής 36 ετών με ινοκυστική νόσο. FEV1:36%

Εισαγωγή με λοίμωξη αναπνευστικού
Γρίπη
Πνευμονία από Pseudomonas aeruginosa
Αναπνευστική ανεπάρκεια τύπου II

Διασωλήνωση.
Ταχεία επιδείνωση
Αδυναμία αερισμού
Υψηλές δόσεις αγγειοσυσπαστικών
CRP:46

Τώρα;

A lifetime of specialist care

Royal Brompton & Harefield NHS
NHS Foundation Trust

Κλινική Περίπτωση
Ασθενής 36 ετών με ινοκυστική νόσο. FEV1:36%

Αποστολή ομάδας ECMO

Vv-ECMO και διακομιδή στο Harefield

A lifetime of specialist care

Royal Brompton & Harefield NHS
NHS Foundation Trust

Κλινική Περίπτωση

Ασθενής 36 ετών με ινοκυστική νόσο. FEV1:36%

Αντιβιοτική αγωγή:

Κεφταζιδίμη/Ταζομπακτάμη
Γενταμυκίνη
Τιγεκυκλίνη
Τεϊκοπλανίνη
Κασποφουγκίνη (Cancidas)

A lifetime of specialist care

Royal Brompton & Harefield NHS
NHS Foundation Trust

Κλινική Περίπτωση

Ασθενής 36 ετών με ινοκυστική νόσο. FEV1:36%

A lifetime of specialist care

Royal Brompton & Harefield NHS
NHS Foundation Trust

Κλινική Περίπτωση

Ασθενής 36 ετών με ινοκυστική νόσο. FEV1:36%

A lifetime of specialist care

Royal Brompton & Harefield NHS
NHS Foundation Trust

Λοιμώξεις Μετά τη Μεταμόσχευση

Λοιμώξεις Μετά τη Μεταμόσχευση Πνεύμονα
Γιατί είναι πιο συχνές;

- Παράγοντες κινδύνου που προϋπάρχουν της μεταμόσχευσης
- Παράγοντες κινδύνου μετά τη μεταμόσχευση – γενικά
- Παράγοντες κινδύνου μετά τη μεταμόσχευση πνεύμονα
- Ο ρόλος της ανοσοκαταστολής

A lifetime of specialist care

Royal Brompton & Harefield NHS
NHS Foundation Trust

Λοιμώξεις Μετά τη Μεταμόσχευση Πνεύμονα
Παράγοντες κινδύνου που προϋπάρχουν της μεταμόσχευσης

- Χρόνια νόσος – πχ καταστροφή αρχιτεκτονικής πνευμονικού παρεγχύματος
- Αποικισμός – Ψευδομονάδα, Ασπέργιλλος, NTM
- Ανοσοκατασταλτική θεραπεία προ μεταμόσχευσης – Κορτικοειδή/Αζαθειοπρίνη
- Καχεξία

A lifetime of specialist care

Royal Brompton & Harefield NHS
NHS Foundation Trust

Ασθενής με ινοκυστική νόσο σε λίστα αναμονής για μεταμόσχευση
Ρίκνωση αριστερού πνεύμονα – Εκτεταμένες βρογχιεκτασίες

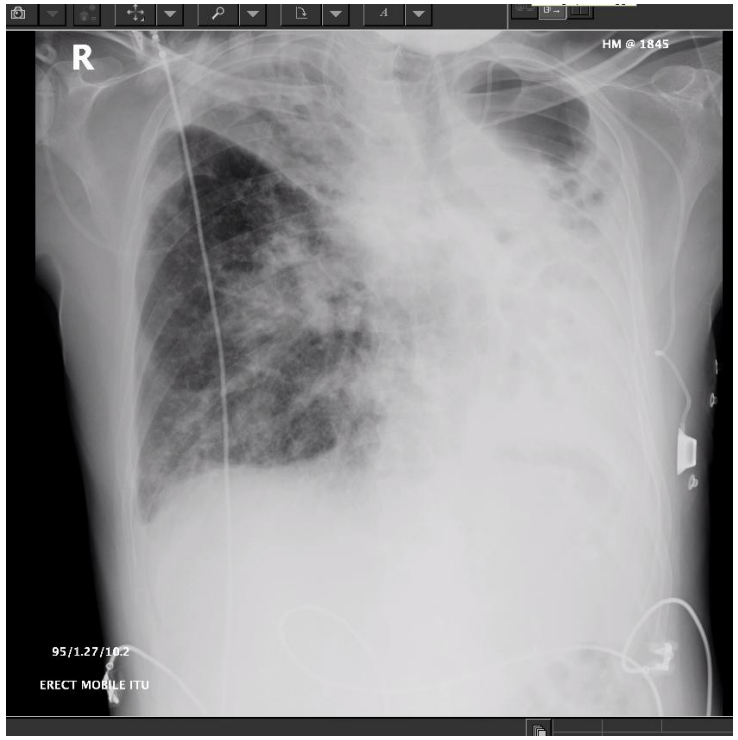

Λοιμώξεις Μετά τη Μεταμόσχευση Πνεύμονα
Παράγοντες κινδύνου μετά τη μεταμόσχευση -γενικά

- Απουσία συμπτωμάτων, σημείων και εργαστηριακών ευρημάτων
- Ταχύτερη εξέλιξη – βραδεία ανταπόκριση στην αντιβιοτική αγωγή
- Ανοσοπάρεση της βαριάς νόσου
- Πολυανθεκτικά βακτήρια
- Ενδοτραχειακός σωλήνας, γραμμές, ECMO, CVVH
- Χειρουργικό τραύμα
- ↑ διαπερατότητα ΓΕΣ

A lifetime of specialist care

Royal Brompton & Harefield NHS
NHS Foundation Trust

Πρόσφατη μεταμόσχευση πνεύμονα (3 μήνες)
Παραγωγικό βήχας – Δείκτες φλεγμονής κφ

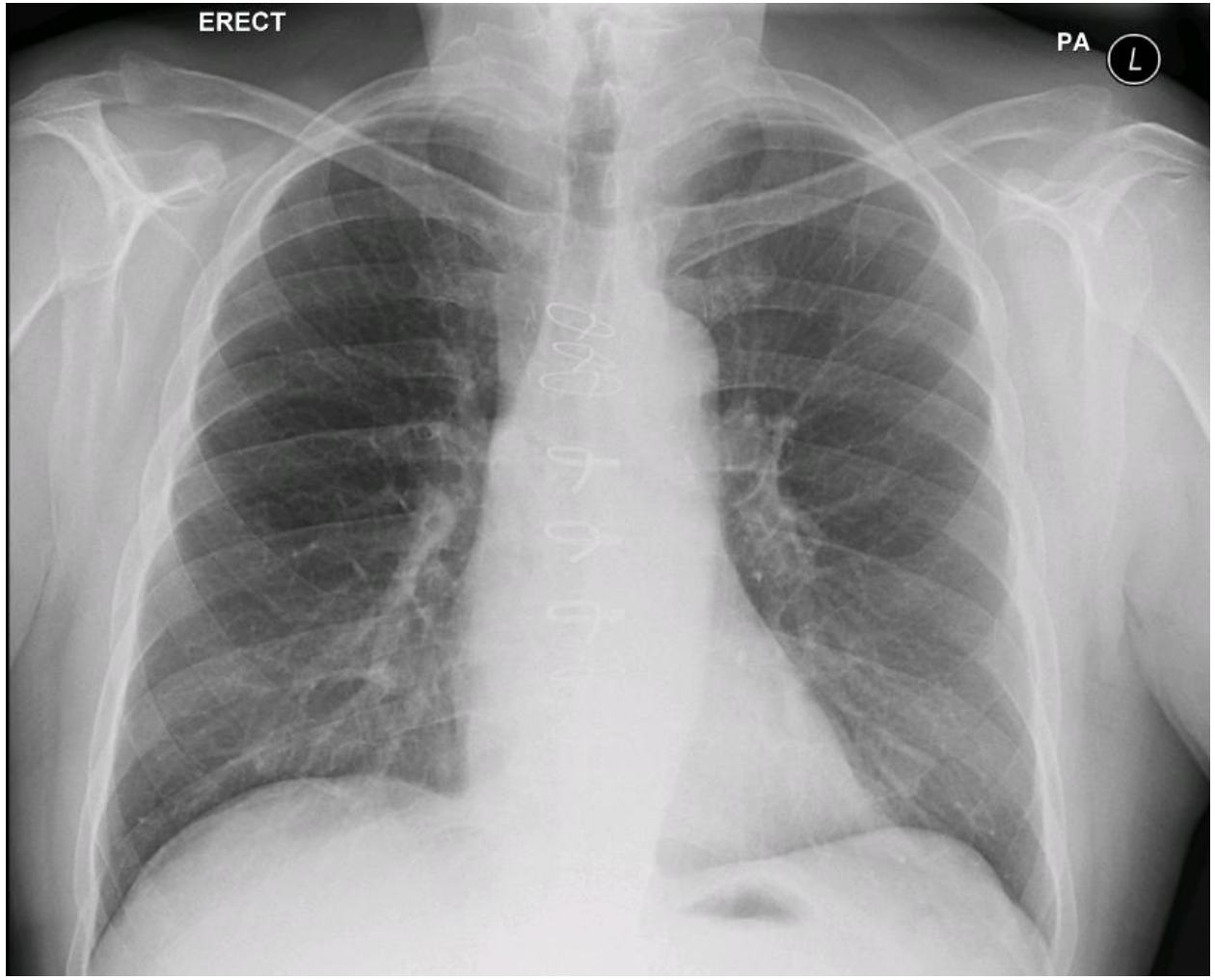

A lifetime of specialist care

Royal Brompton & Harefield NHS
NHS Foundation Trust

Πρόσφατη μεταμόσχευση πνεύμονα (3 μήνες)
Παραγωγικό βήχας – Δείκτες φλεγμονής κφ
BAL: Pseudomonas aeruginosa

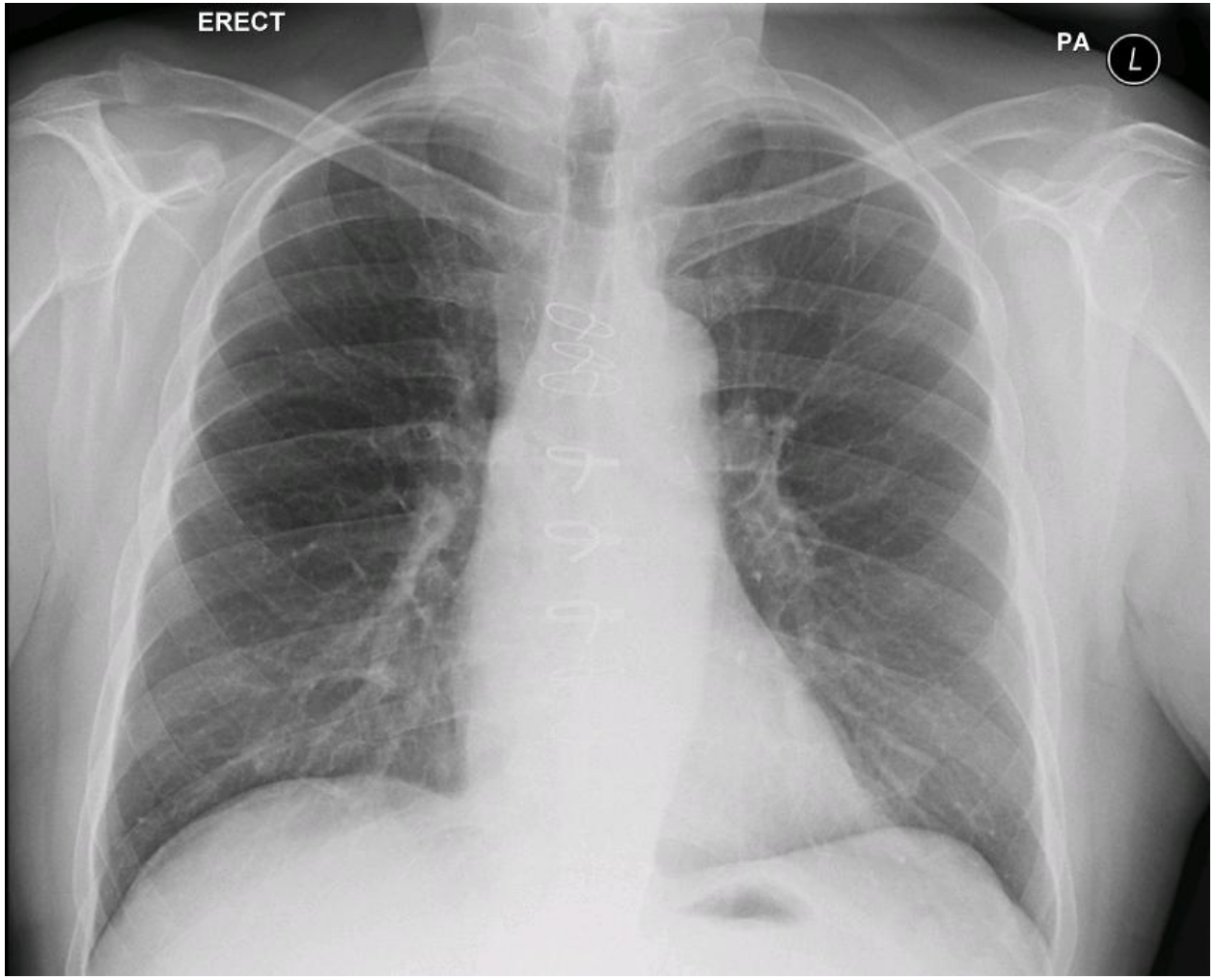

A lifetime of specialist care

Royal Brompton & Harefield NHS
NHS Foundation Trust

Επιπλοκές χειρουργικού τραύματος

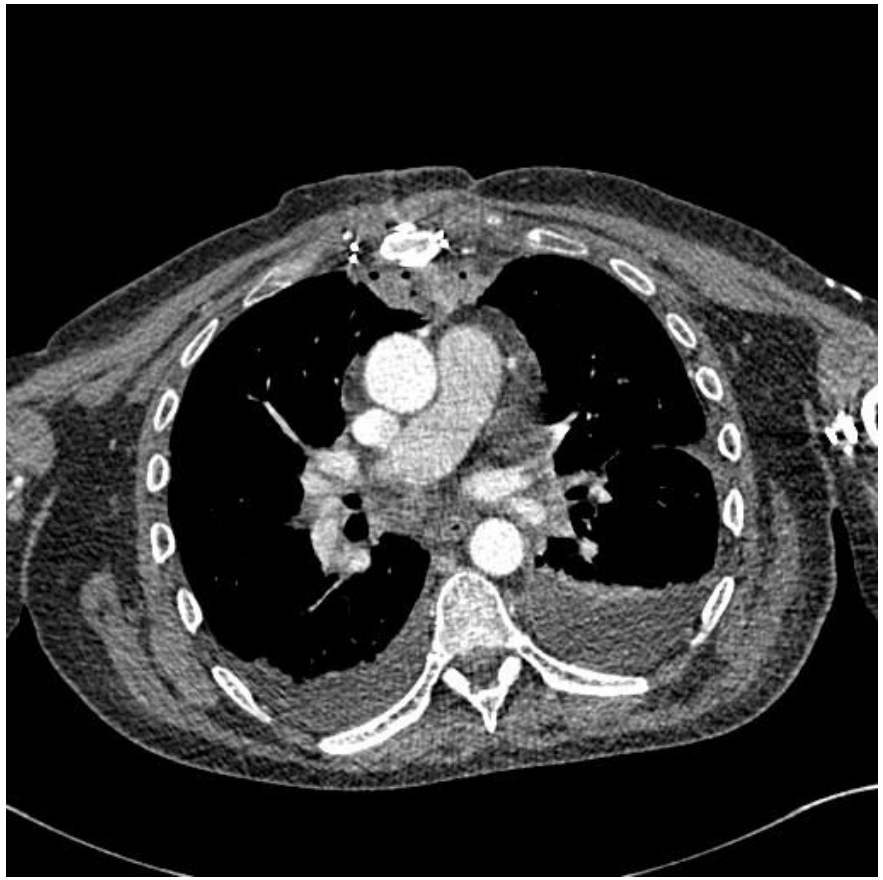

56 ετών - Μεταμόσχευση πνεύμονα (εμφύσημα)

Στερνοτομή

Εισαγωγή με εικόνα σοβαρής σήψης/ CRP:+++

- Οπισθοστερνικό απόστημα
- Χειρουργική παροχέτευση
- VAC dressing
- Αντιβιοτική αγωγή ευρέως φάσματος – 8 εβδομάδες

A lifetime of specialist care

Royal Brompton & Harefield NHS
NHS Foundation Trust

Λοιμώξεις Μετά τη Μεταμόσχευση Πνεύμονα
Παράγοντες κινδύνου μετά τη μεταμόσχευση πνεύμονα

- Απονεύρωση του μοσχεύματος – μειωμένο αντανακλαστικό βήχα και μειωμένη λειτουργικότητα κροσσωτού επιθηλίου
- Ισχαιμία βλεννογόνου
- Επιπλοκές αναστόμωσης
- Μετάδοση λοίμωξης από δότη
- Μεταμόσχευση μονήρους πνεύμονα
- Ανοσοκαταστολή

Mahajan AK et al. Chest. (2017)
Scherer MJ et al. Lung(2016)

A lifetime of specialist care

Royal Brompton & Harefield NHS
NHS Foundation Trust

Επιπλοκές αναστόμωσης

- Ασθενής 47 ετών
- Μεταμόσχευση πνεύμονα – (Ανεπάρκεια A1 αντιθρυψίνης)
- Συχνές λοιμώξεις

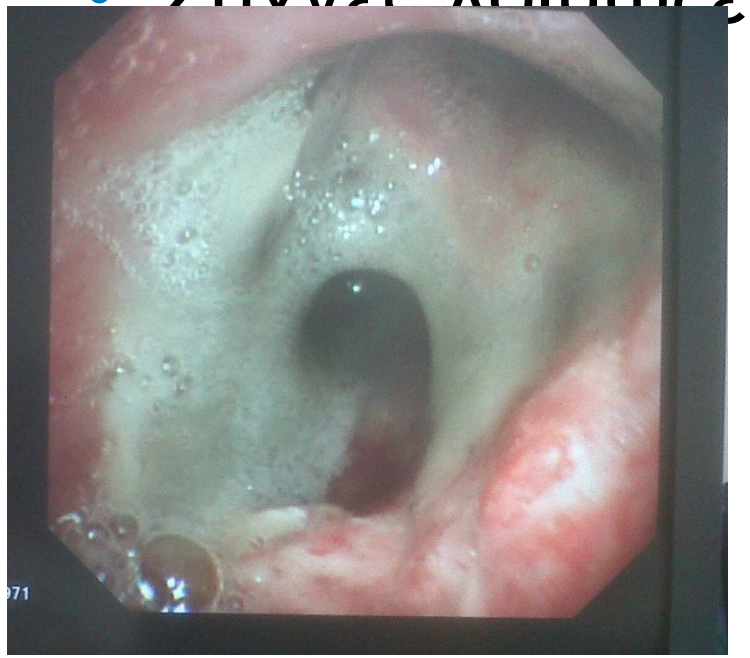

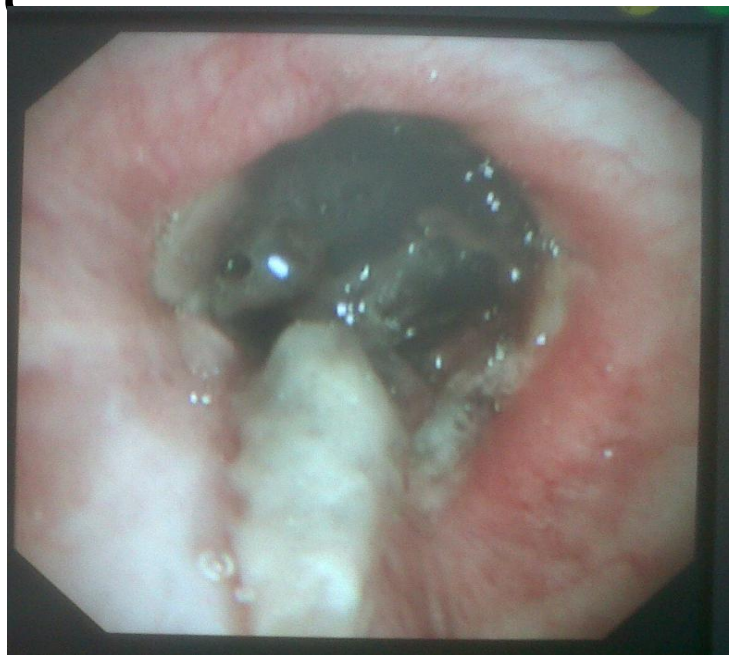

A lifetime of specialist care

Royal Brompton & Harefield NHS
NHS Foundation Trust

Στένωση δεξιού κυρίως βρόγχου μετά από μεταμόσχευση

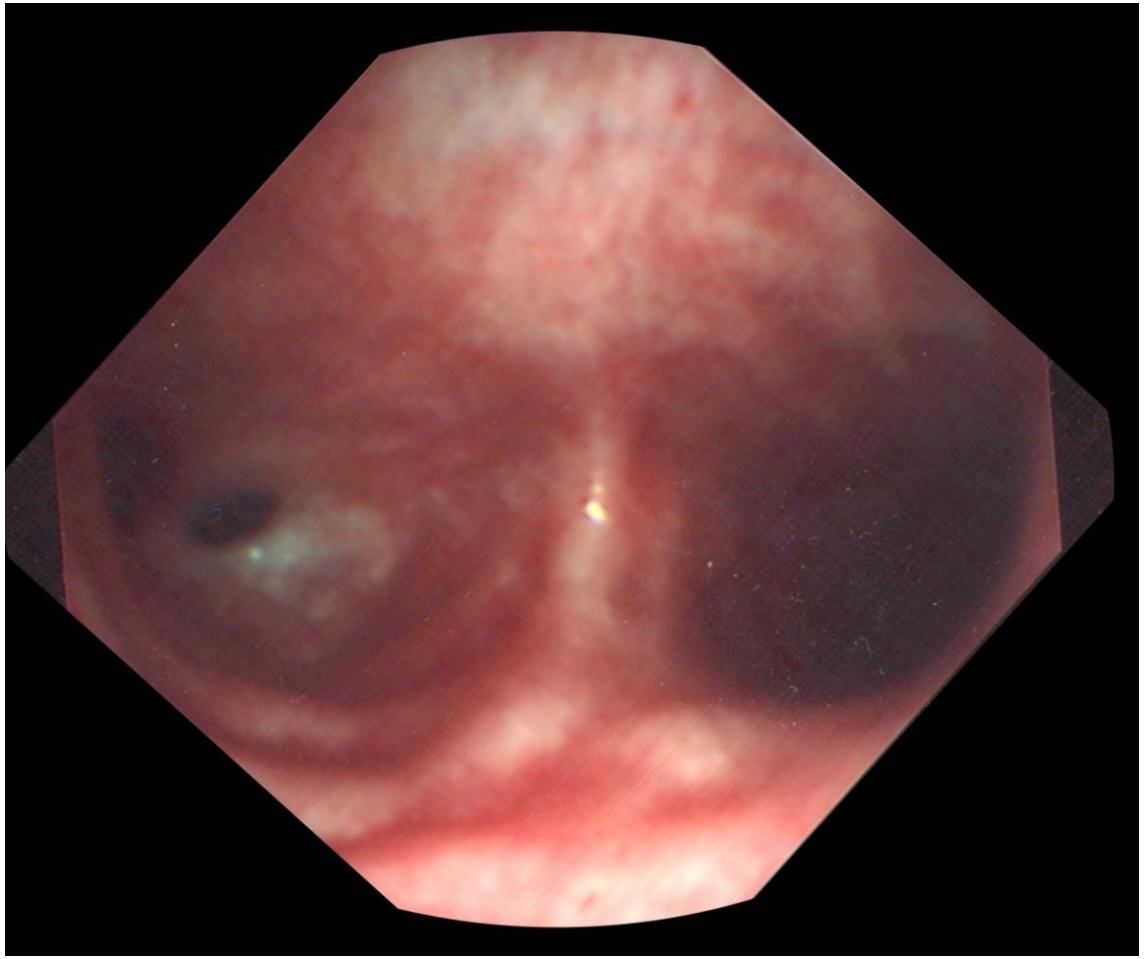

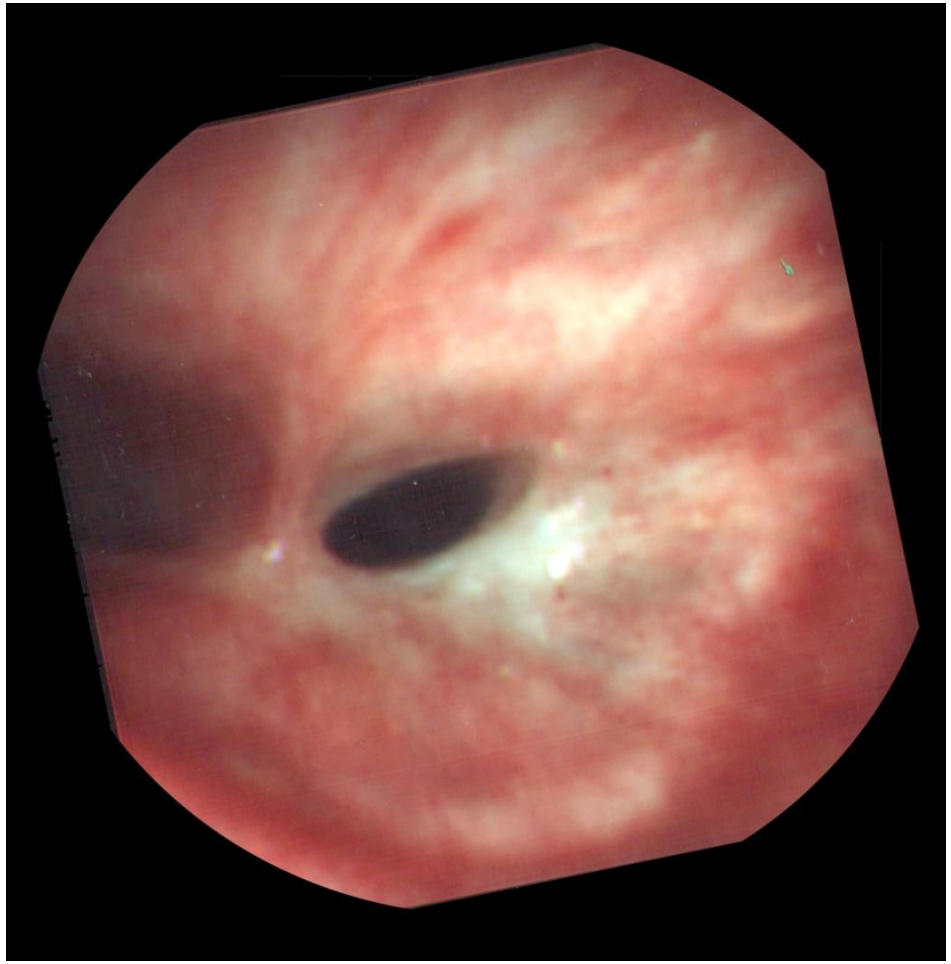

A lifetime of specialist care

Royal Brompton & Harefield NHS
NHS Foundation Trust

Stent placement after multiple attempts with balloon dilatation

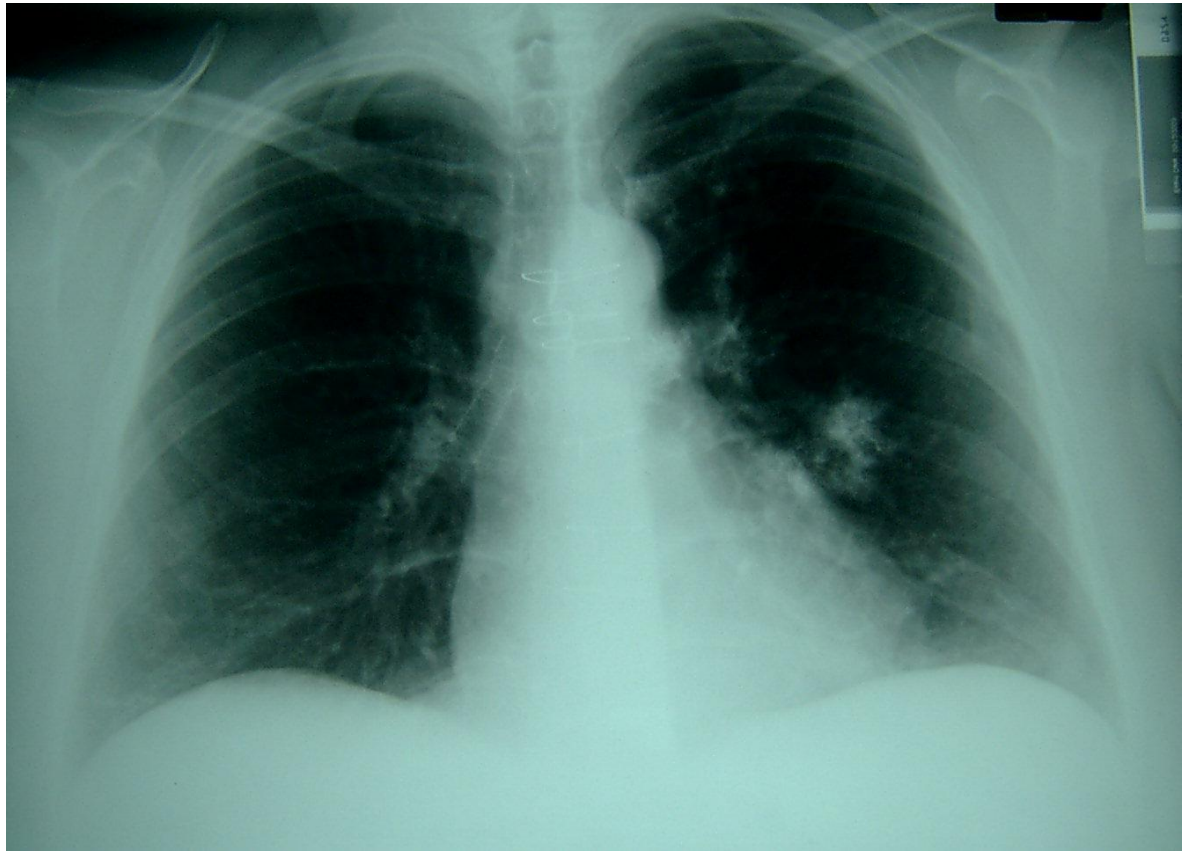

A lifetime of specialist care

Royal Brompton & Harefield NHS
NHS Foundation Trust

Λοιμώξεις Μετά τη Μεταμόσχευση Πνεύμονα
Παράγοντες κινδύνου μετά τη μεταμόσχευση πνεύμονα

• Κορτικοειδή	Κυτταρική ανοσία & κοκκιοκύτταρα ↓Επούλωση τραύματος
• Κυκλοσπορίνη Tacrolimus	Κυτταρική ανοσία
• Αζαθειοπρίνη Mycophenolate	Τ λεμφοκύτταρα και ουδετερόφιλα T & B cells
• Sirolimus Everolimus	Τ λεμφοκύτταρα - ↓πολλαπλασιασμού ↓Επούλωση τραύματος
• ATG	Τ λεμφοκύτταρα - ↓ αριθμού

A lifetime of specialist care

Royal Brompton & Harefield NHS
NHS Foundation Trust

Είδη λοιμώξεων σε ανοσοκατασταλμένους ασθενείς μετά μεταμόσχευση πνεύμονα

Βακτηριακές

- Συνηθέστερες - 80%

GNR Pseudomonas* - ισχυρή συσχέτιση με χρόνια απόρριψη

Enterobacter
Klebsiella
E coli
Serratia
Stenotrophomonas

GPC S. aureus

MTB, NTM <5%

Friedman et al. Transpl Infect Dis. 2019
Gagliotti C et al. Eur J Clin Microbiol Infect Dis. (20

Είδη λοιμώξεων σε ανοσοκατασταλμένους ασθενείς μετά μεταμόσχευση πνεύμονα

	Ιογενείς
• Ερπητοίοι	**CMV** HSV VZV (EBV)
Άλλοι	RSV, HMPV, Adenovirus Γρίπη

A lifetime of specialist care

Royal Brompton & Harefield NHS
NHS Foundation Trust

Ασθενής 6 μήνες μετά μεταμόσχευση πνεύμονα – Οξεία αναπνευστική ανεπάρκεια

Microbiology (Virology/Immunology) RBH

Collected Date/Time:	29 Mar 2019 09:03:00	Laboratory Number:	0019V002632
Received Date/Time:	01 Apr 2019 12:20:00	Authorised Date/Time:	02 Apr 2019 17:43:00
Ref. Consultant:	Owais Dar	Flag:	
Ref. Source:	Maple Ward	Report Status:	COMPLETE
Sample Site:		Fasting:	Unknown
Sample Flags:		Sample Type:	EDTA Blood

CMV DNA PCR	DETECTED 320,000 CMV DNA copies/ml
Epstein Barr virus DNA PCR	DETECTED 1,280 EBV DNA copies/ml Results from Micropathology Ltd University of Warwick Science Park Coventry, CV4 7EZ

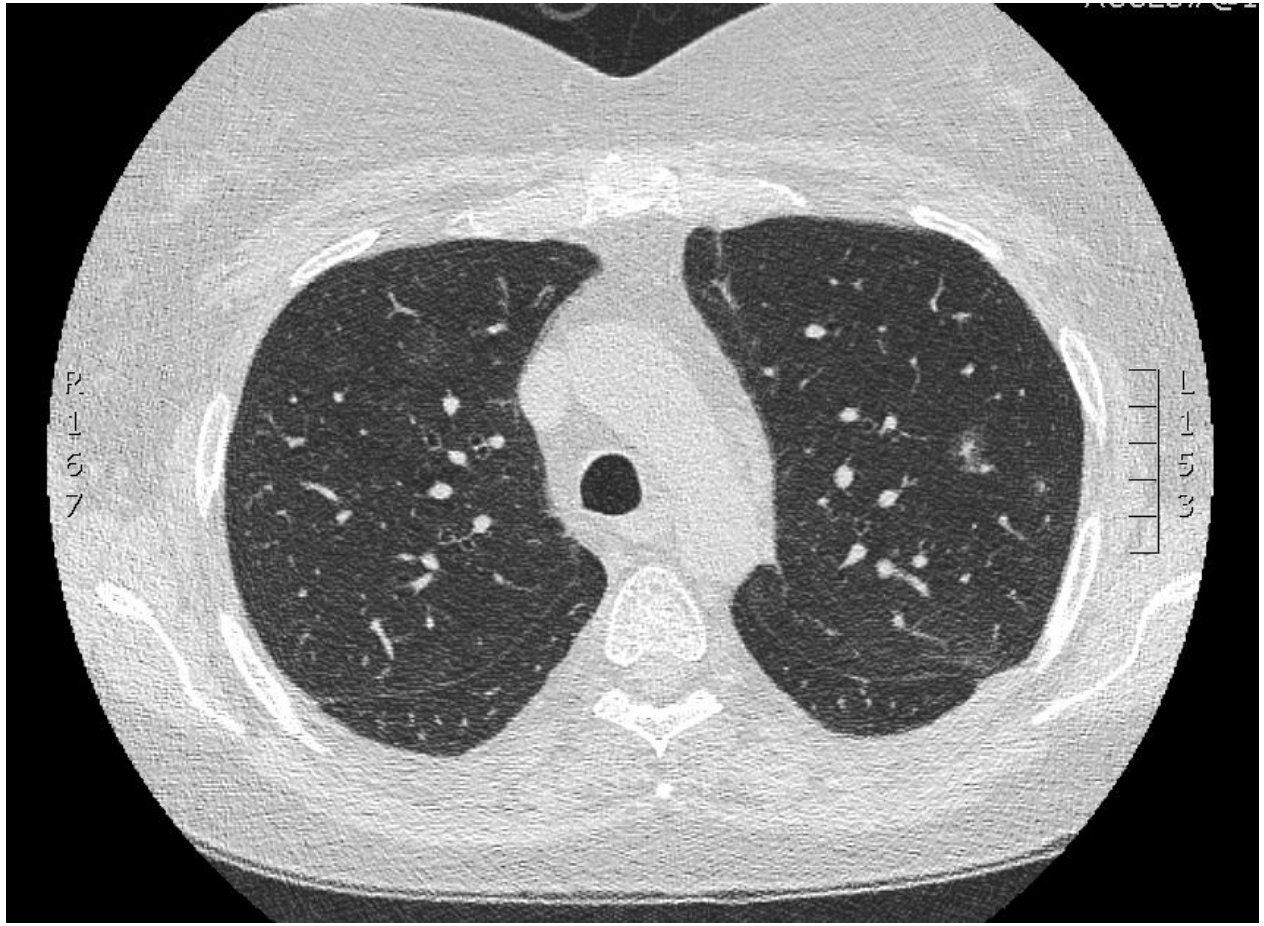

A lifetime of specialist care

Royal Brompton & Harefield NHS
NHS Foundation Trust

Ασθενής 6 μήνες μετά μεταμόσχευση πνεύμονα – Οξεία αναπνευστική ανεπάρκεια

Ref. Source:	Cardiac Theatres HH	Report Status:	COMPLETE
Sample Site:		Fasting:	No
Sample Flags:		Sample Type:	See Report

Harefield Histology Report

CLINICAL DETAILS

BSSLTx. Drop in RFTs.

Specimen:

Transplant transbronchial bx, left lower lobe

MACROSCOPIC DESCRIPTION

Multiple cream and tan tissue fragments, ranging from 1mm to 5mm maxx diameter.

Block A1 xM, a/e.

MICROSCOPIC EXAMINATION

A piece of bronchus wall, five pieces providing adequate lung parenchyma for assessment and a little blood and respiratory epithelial debris. The parenchyma shows patchy permeation by lymphocytes and occasional neutrophils which tend to be centred around small vessels, and with associated alveolar cell hyperplasia including a number with large inclusions in keeping with CMV, and confirmed as such by immunostaining. There is also some patchy focal interstitial and intralumenal loose fibrosis in keeping with recent resolved lung injury. No capillaritis seen. The bronchus wall shows no significant features. No bronchioles seen.

CONCLUSION

Transbronchial biopsies - patchy pneumonitis with CMV; an element of minimal cellular rejection, grade A1, is not excludable, and management should take this into account.

(Discussed with Dr G Trevelyan bp6126 @ 17:15 25/03/19 & SpR @ 10:30 26/03/19)

Reported by ab

Date of authorisation 27/03/2019 14:44 Dr. A. Bell

A lifetime of specialist care

Royal Brompton & Harefield NHS
NHS Foundation Trust

Είδη λοιμώξεων σε ανοσοκατασταλμένους ασθενείς μετά μεταμόσχευση πνεύμονα
Μυκητιάσεις

Aspergillus
- colonisation
- invasive
- disseminated

Candida

PCP

Zycomycetes

Kennedy CC et al. Clin Chest Med. (2017)

Royal Brompton & Harefield NHS
NHS Foundation Trust

Clinical risk factors for invasive aspergillosis in lung transplant recipients: Results of an international cohort study

Toronto Group

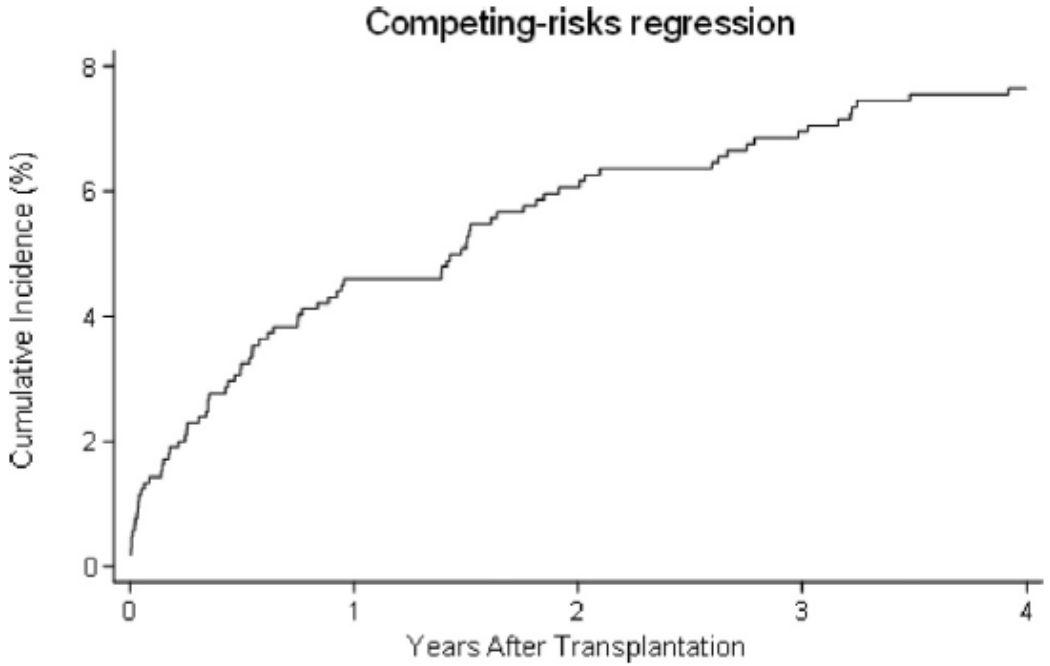

Figure 1 Cumulative incidence rate for invasive aspergillosis.

International Multicentre study
900 Lung Txs with 4 years fu

Risk factors:
- Single lung
- Post – Tx Colonisation

Universal prophylaxis not protective

ISHLT GUIDELINES

The 2015 International Society for Heart and Lung Transplantation Guidelines for the management of fungal infections in mechanical circulatory support and cardiothoracic organ transplant recipients: Executive summary

Αποικισμός: Μύκητας σε εκκρίσεις (BAL, πτύλα) – Καλλιέργεια/PCR/Galactomannan -> χωρίς συμπτώματα ή απεικονιστικά ευρήματα

Διηθητική νόσος: τα ανωτέρω + συμπτώματα/ενδοβρογχικά ευρήματα/απεικονιστικά ευρήματα

Galactomannan >1 -> Ειδικότητα 77-100%/Ευαισθησία 40-100%
PCR για Ασπέργιλλο (BAL) -> Ευαισθησία 79%

Table 4 Summary of Recommendations for Diagnosis of Aspergillosis in Adult Cardiothoracic Transplant Recipients

Recommendation	Class of recommendation	Level of evidence	Applies to heart Tx	Applies to lung Tx
Serum GM should not be used for the diagnosis of IA.	I	C	✓	✓
BAL-GM can be used for IA diagnosis.	I	B	✓	✓
Optimal cutoff value for positivity for BAL-GM is unknown.	I	B	✓	✓
• Using a cutoff of 1.0 increases specificity. • Using a cutoff of 0.5 optimizes sensitivity but false positives can occur so caution should be used in interpreting the results.				
BAL-GM can be used to distinguish between colonization and IFD.	I	C		✓
BAL-GM can be used in Tx centers to switch from universal prophylaxis to preemptive treatment.	II	C		✓
Routine use of BAL-PCR is not recommended.	II	C	✓	✓
BAL-PCR should only be used in combination with other fungal diagnostics (e.g., chest CT scan, BAL-GM, culture) for IA diagnosis.	II	C	✓	✓
The use of BAL-BDG is not recommended.	III	B	✓	✓
Only 2 radiologic features are consistent with IFD diagnosis: • Early post-Tx (usually first 3 months)—tree-in-bud nodules and bronchial wall thickening. • Late post-Tx (> 1 year)—parenchymal nodules.	II	C		✓

BAL, bronchoalveolar lavage; BDG, β-D-glucan; CT, computed tomography; GM, galactomannan; IA, invasive aspergillosis; IFD, invasive fungal disease; PCR, polymerase chain reaction; Tx, transplantation.

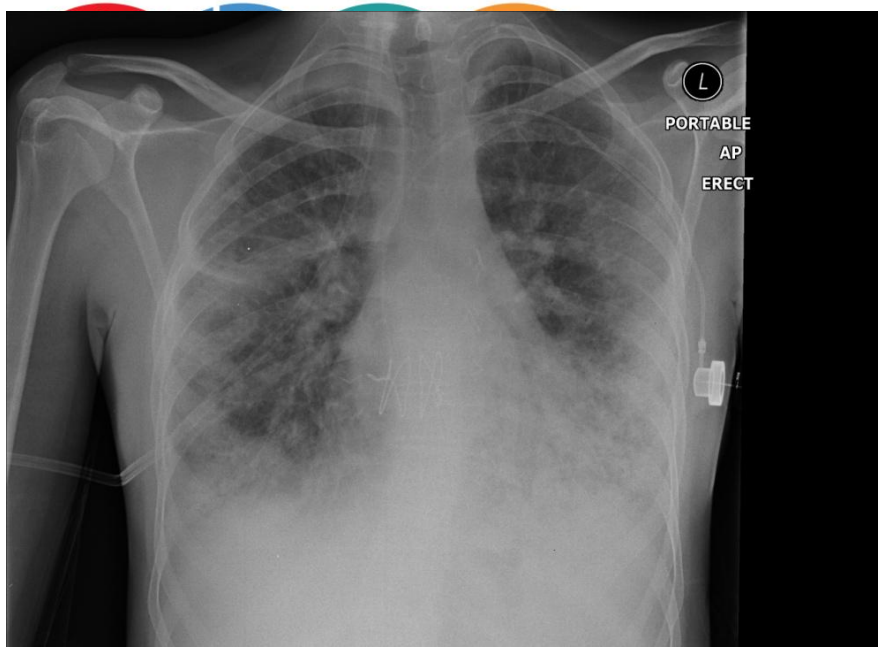

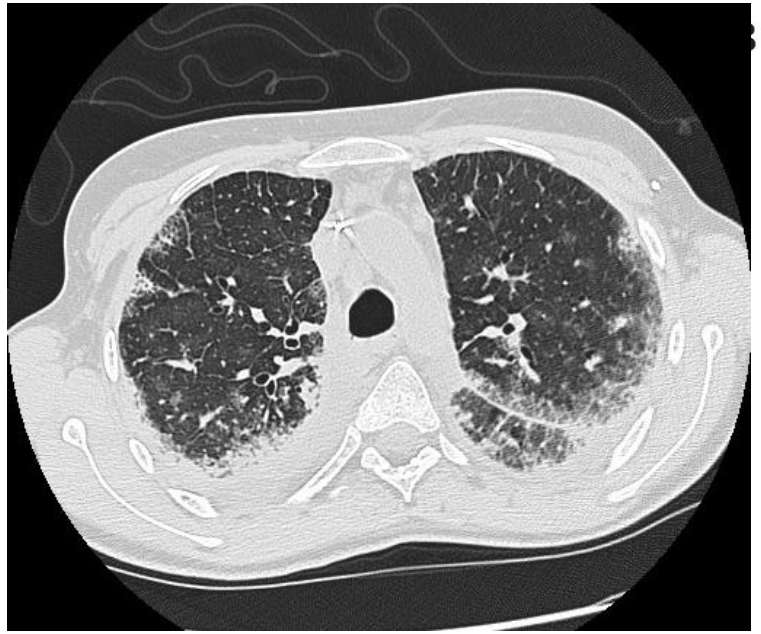

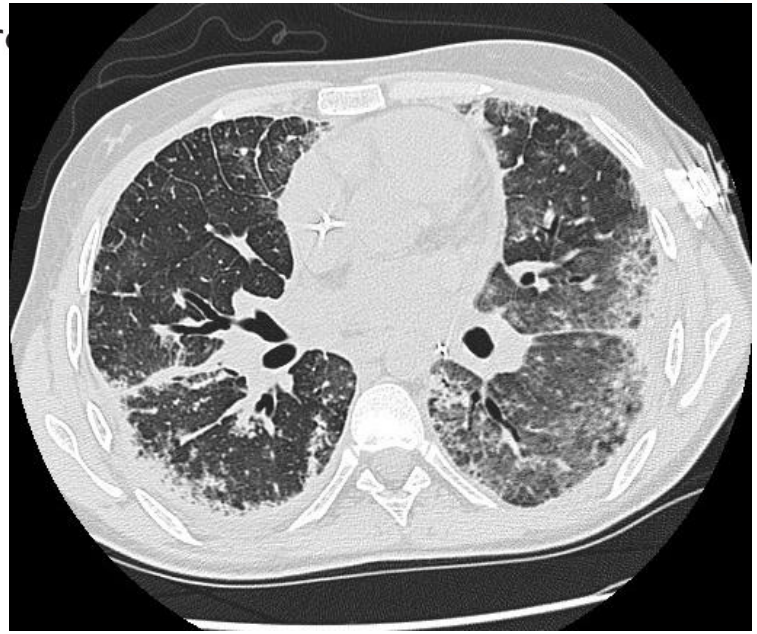

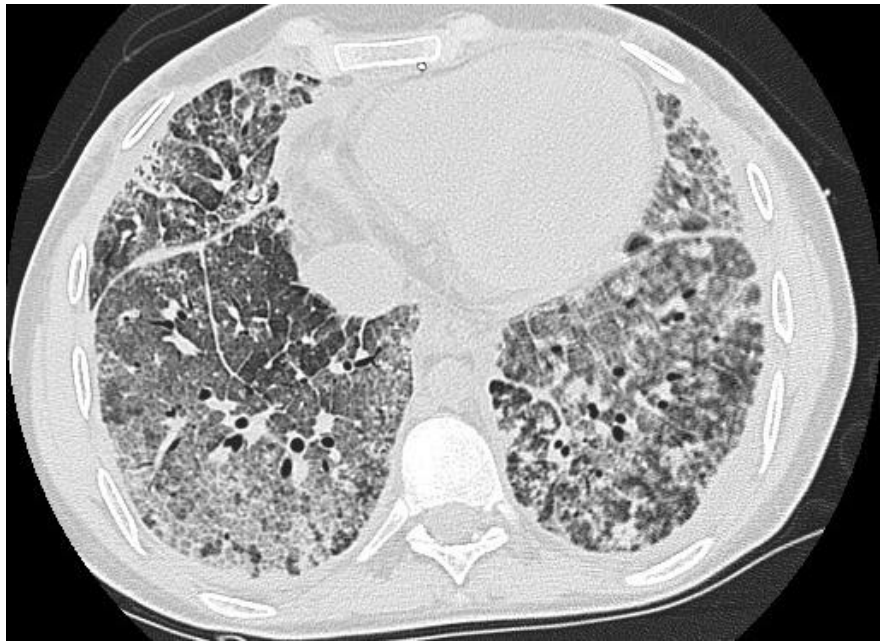

Διηθητική Ασπεργίλλωση
Αμφοτερικίνη για 6 μήνες

A lifetime of specialist care

Royal Brompton & Harefield NHS
NHS Foundation Trust

Ασπεργίλλωμα μετά από μεταμόσχευση πνεύμονα
Voriconazole – εφ’ όρου ζωής

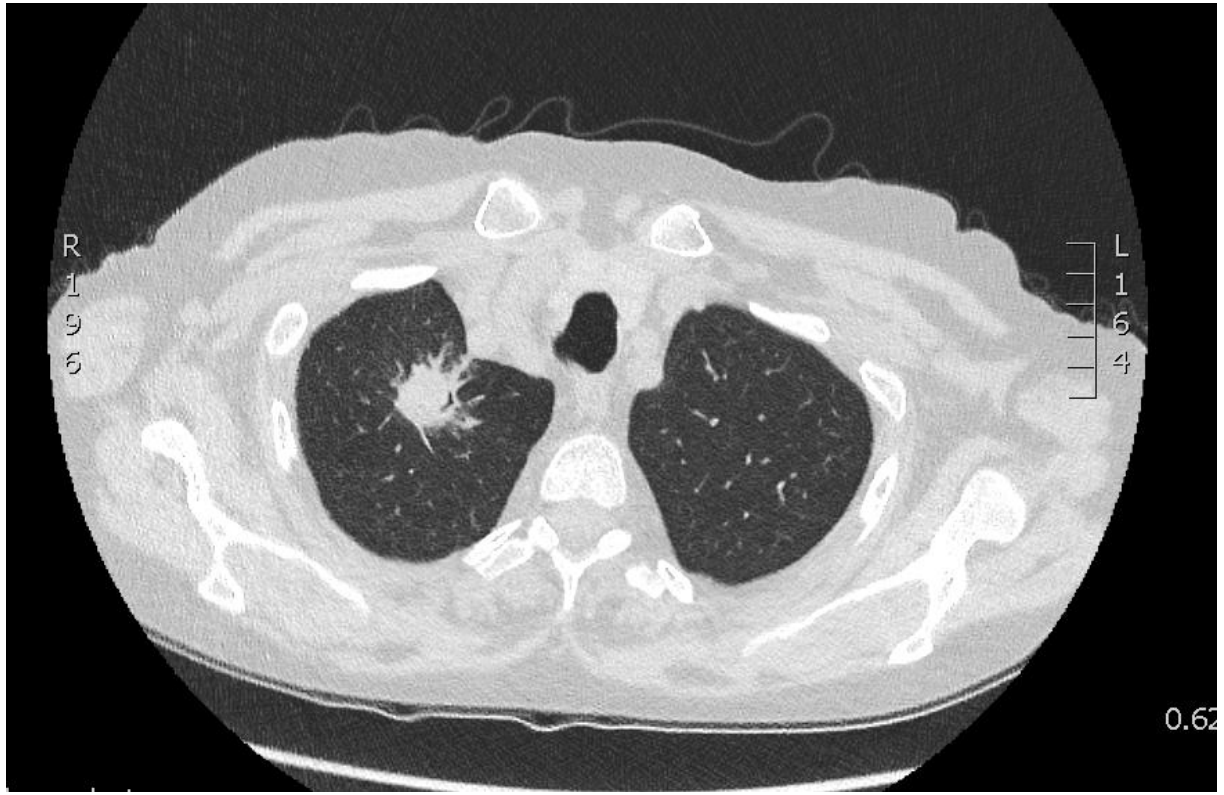

A lifetime of specialist care

Royal Brompton & Harefield NHS
NHS Foundation Trust

Διηθητική ασπεργίλωση

- 54 ετών – 15 μήνες μετά μεταμόσχευση (ΧΑΠ)
- Εμπύρετο, βήχας, πτώση FEV1

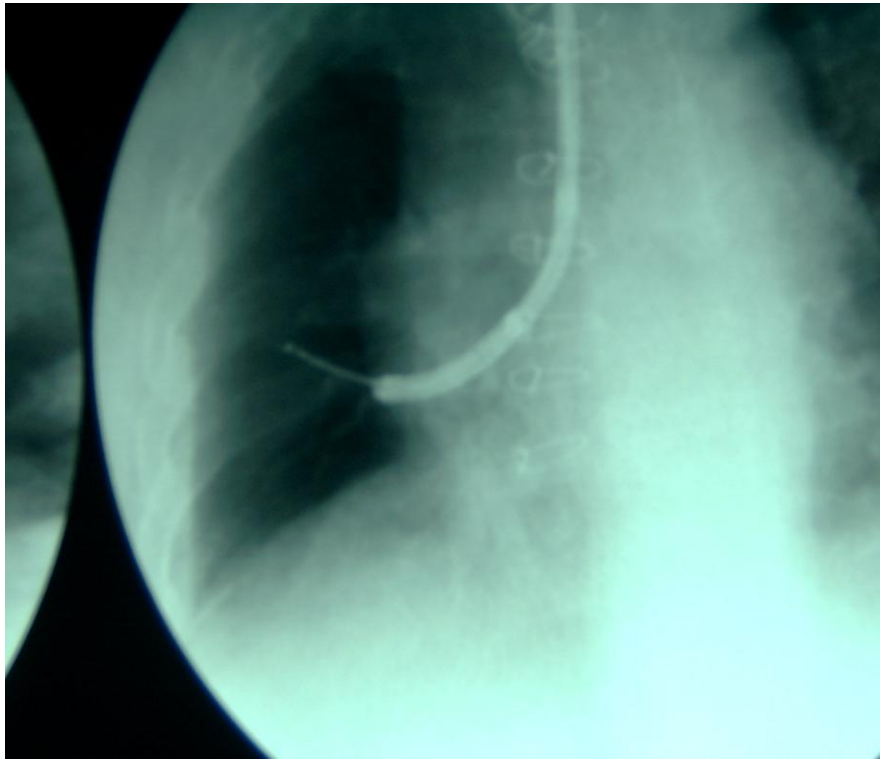

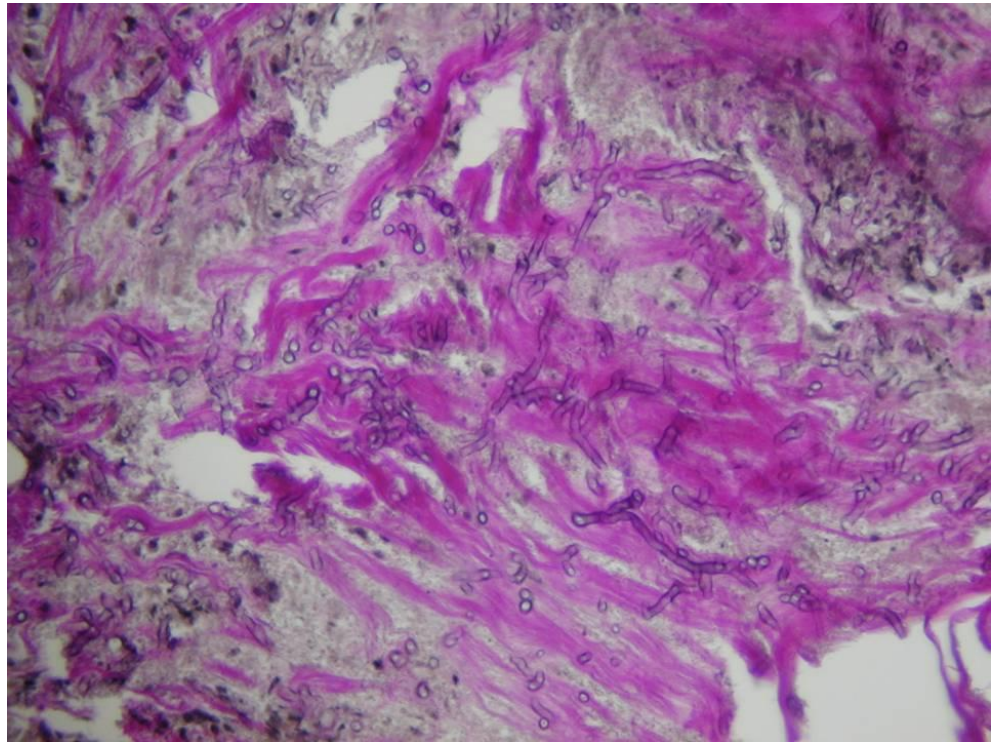

A lifetime of specialist care

Royal Brompton & Harefield NHS
NHS Foundation Trust

Πνευμονία από PJP – 3 μήνες μετά από μεταμόσχευση πνεύμονα

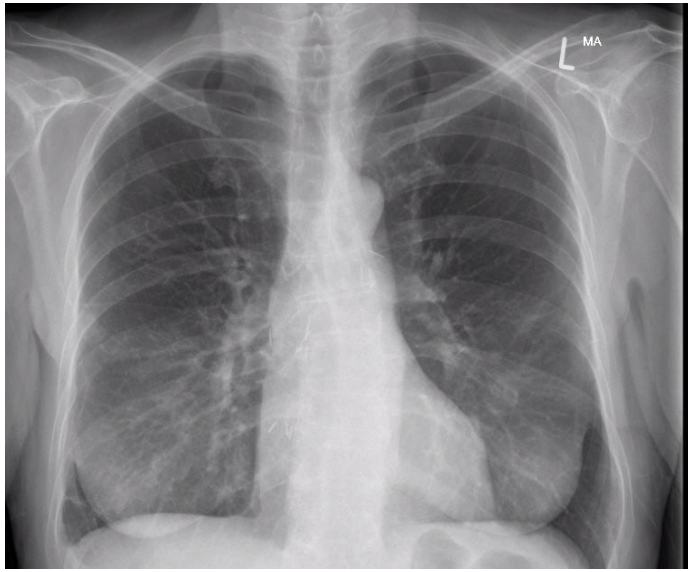

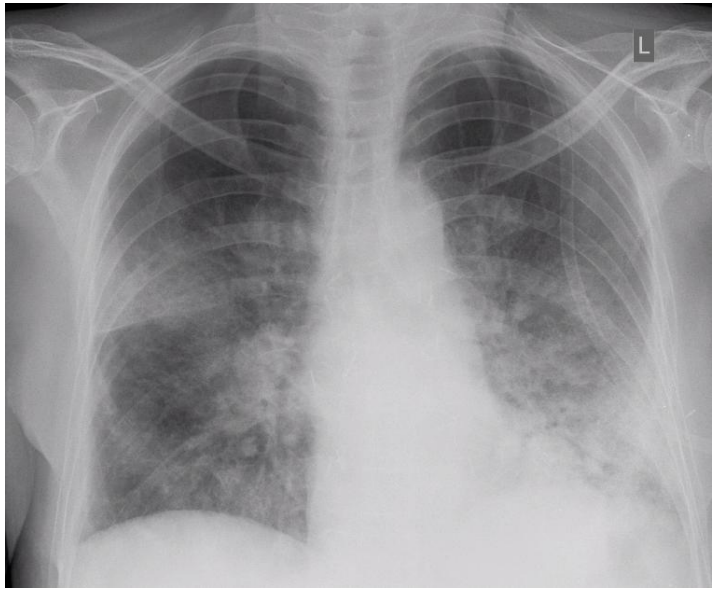

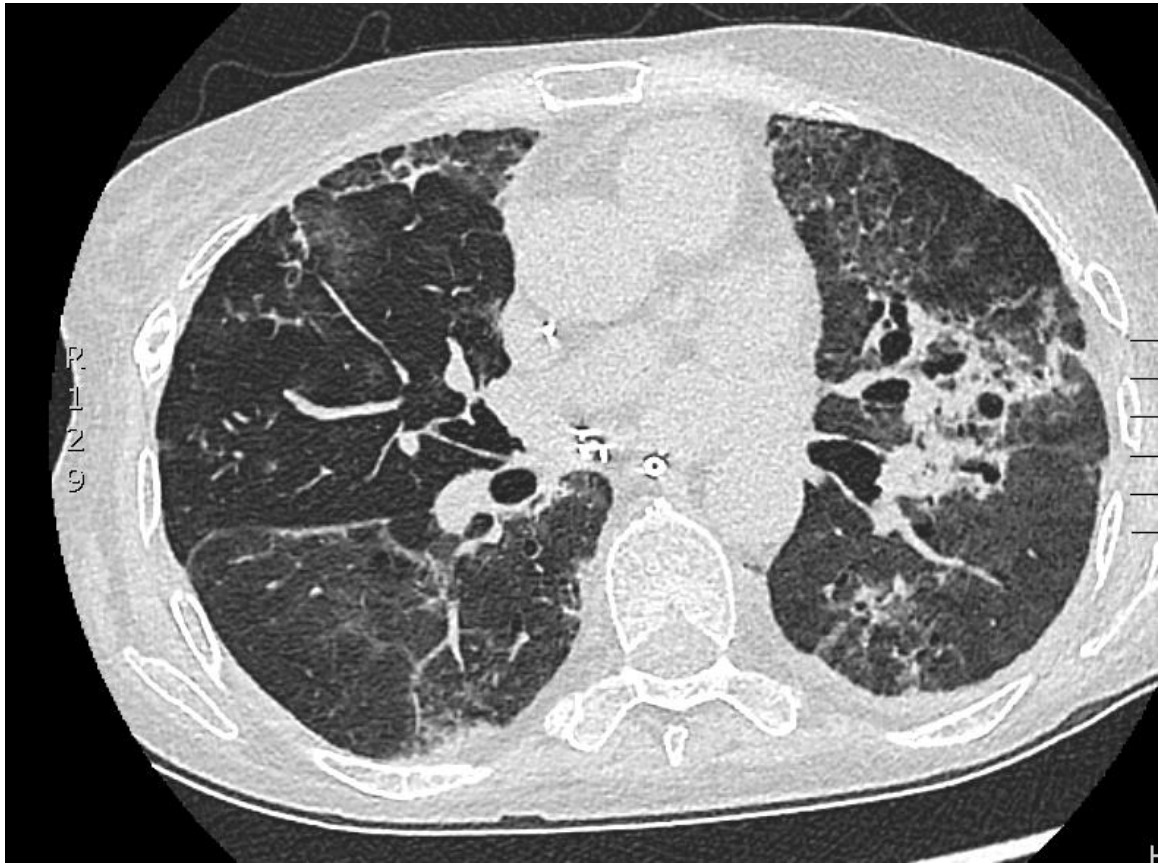

A lifetime of specialist care

Royal Brompton & Harefield NHS
NHS Foundation Trust

Το μέλλον?: Βακτηριοφάγοι εναντίον Πολυανθεκτικών μικροβίων σε μεταμόσχευση πνεύμονα

Am J Transplant. 2019 Sep;19(9):2631-2639. doi: 10.1111/ajt.15503. Epub 2019 Jul 17.

Early clinical experience of bacteriophage therapy in 3 lung transplant recipients.

Aslam S[1], Courtwright AM[2], Koval C[3], Lehman SM[4], Morales S[4], Furr CL[4], Rosas F[4], Brownstein MJ[5], Fackler JR[5], Sisson BM[5], Biswas B[6], Henry M[6], Luu

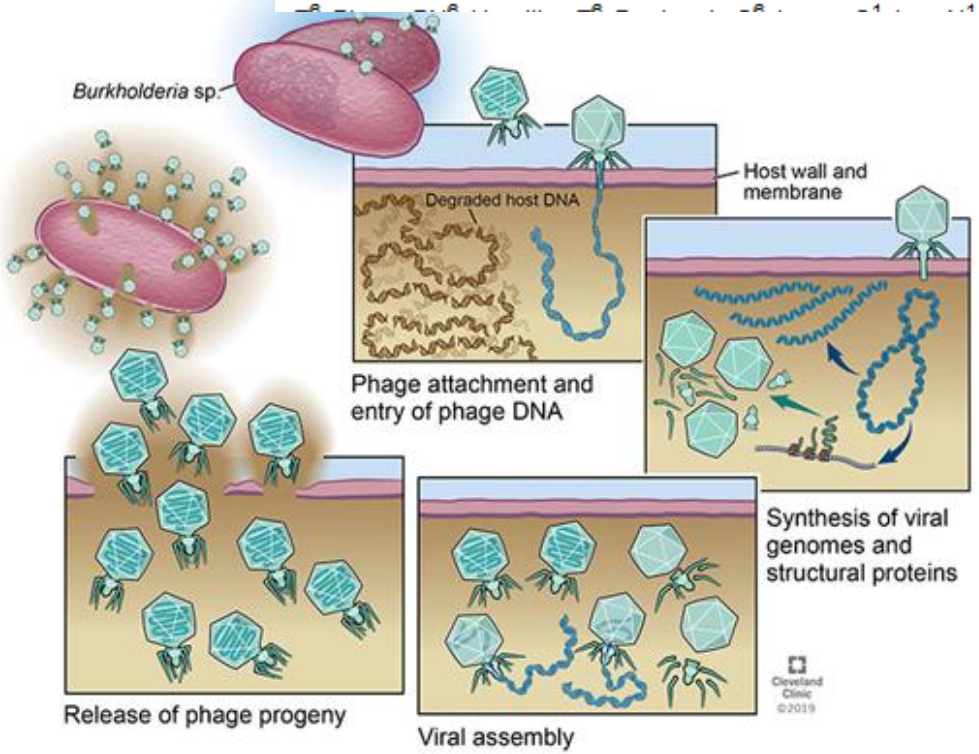

- 3 δημοσιευμένες περιπτώσεις παγκοσμίως σε ενήλικες ασθενείς μετά από μεταμόσχευση πνεύμονα
- 1 δημοσιευμένη περίπτωση σε παιδί
- 2 περιστατικά στο Harefield υπό δημοσίευση

Nat Med. 2019 May;25(5):730-733

Το μέλλον?: Βακτηριοφάγοι εναντίον Πολυανθεκτικών μικροβίων σε μεταμόσχευση πνεύμονα

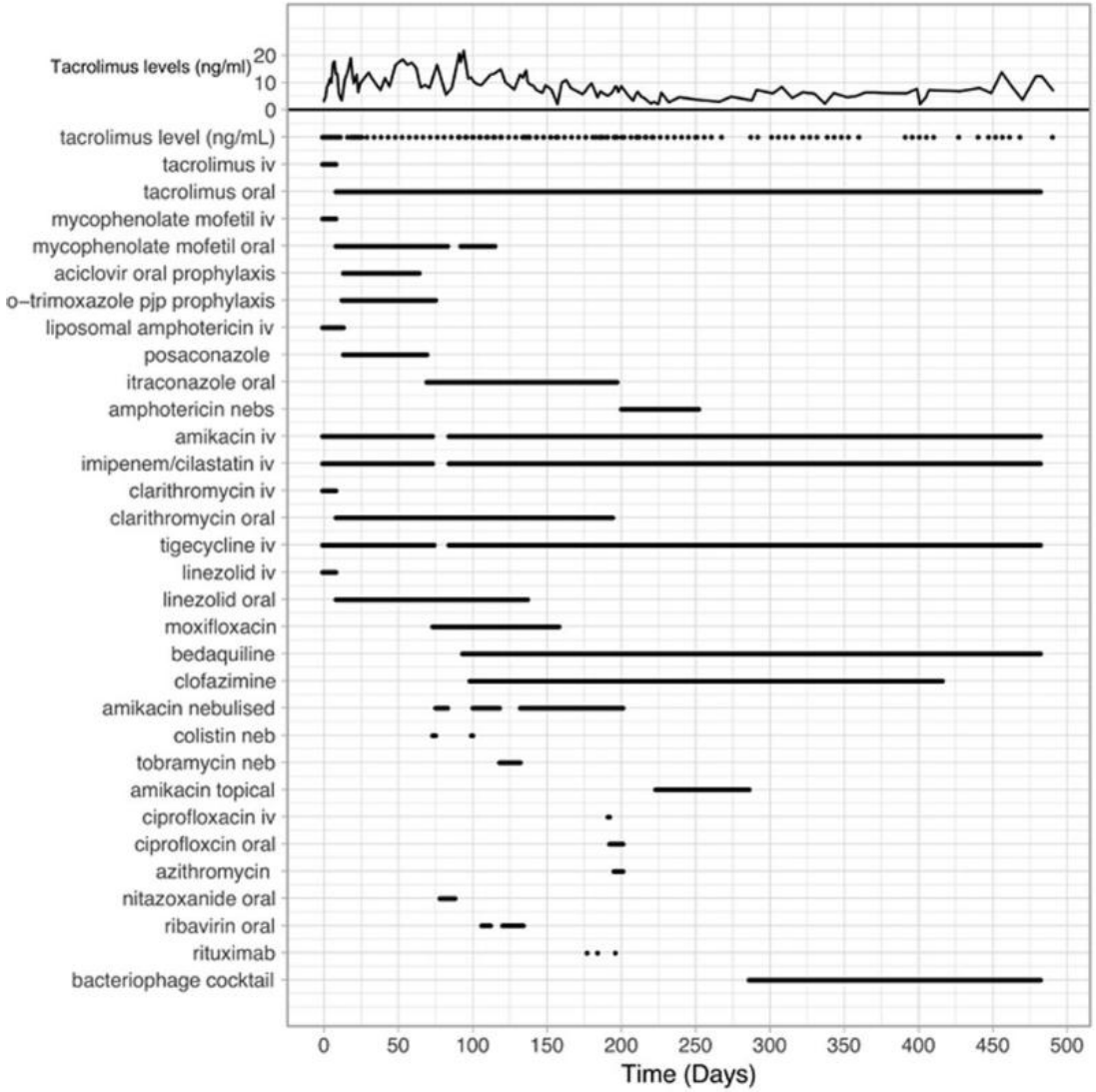

Παιδιατρικός ασθενή
Μεταμόσχευση πνεύμονα για ινοκυστική
M. Abscessus

Nat Med. 2019 May;25(5):730-733

Σύνοψη

Λοιμώξεις και Μεταμόσχευση

- ΧΑΠ, Ιδιοπαθής πνευμονική ίνωση και ινοκυστική νόσος η συνηθέστερες ενδείξεις μεταμόσχευσης
- Διάμεση επιβίωση 6 έτη
- Προ μεταμόσχευσης:
  - Αποικισμός με πολυανθεκτικά παθογόνα
  - Burkoholderia cepacia και M. abscessus αντένδειξη
- Μετά μεταμόσχευση:
  - απουσία συμπτωμάτων/σημείων, βραδύτερη ανταπόκριση και μεγαλύτερη διάρκεια αγωγής
  - Βακτηριακές λοιμώξεις οι συνηθέστερες, Aspergillus fumigatus

A lifetime of specialist care

Royal Brompton & Harefield NHS
NHS Foundation Trust

Ευχαριστώ πολύ

Email: v.gerovasili@rbht.nhs.uk

A lifetime of specialist care

Royal Brompton & Harefield NHS
NHS Foundation Trust

Harefield Lung Transplant International Observership Programme

Department of Cardiothoracic Medicine

Dr Martin Carby, Dr Anna Reed and Dr Vicky Gerovasili

Harefield's 8 week International Observership Programme provides a comprehensive overview of minimally invasive lung transplantation. Designed to give participants insight into the multi-disciplinary team approach of a highly-specialised Tertiary Care Centre and the largest lung transplant service in the UK. that has the best long-term survival rates in the UK for

Programme Inclusions:

- Interstitial lung diseases, Cystic Fibrosis
- Investigations: Pulmonary function testing, bronchoscopy, lung imaging
- End-Stage Respiratory failure
- Bilateral Single Sequential Lung Transplantation
- Intensive Care: VV/VA-ECMO

Programme Format:

- 8 weeks, Monday – Friday, Full day timetabled
- Chronological insight into the patient journey, pre, during and post lung transplant
- Ward rounds, outpatient clinics, bronchoscopy lists, teaching and simulation sessions, multi-disciplinary team meetings

Practical Information:

- Airports: London Heathrow (18 miles) London Luton (25 miles)
- Tube Station: Northwood (4 miles, Zone 6, Metropolitan Line)

Useful Links:

https://www.rbht.nhs.uk/our-services/lung/transplantation-lung

Email: v.gerovasili@rbht.nhs.uk